Tishkoff (V. P.) Hæmatoma Auris in progressive paralysis of the insane. Bibliography [in Russian], 8vo. St. P., 1891

537 (11)

№ 7.

ОБЪ ОТЭМАТОМѢ

КЪ УЧЕНІЮ

О ПРОГРЕССИВНОМЪ ПАРАЛИЧѢ ПОМѢШАННЫХЪ.

МОНОГРАФІЯ ПО СОБСТВЕННЫМЪ ИЗСЛѢДОВАНІЯМЪ.

(Съ двумя рис. въ текстѣ и отдѣльной таблицей).

ДИССЕРТАЦІЯ

НА СТЕПЕНЬ ДОКТОРА МЕДИЦИНЫ

В. П. Тишкова,

COLLEGE OF SURGEONS OF ENGLAND LIBRARY 25 NOV 92

HÆMATOMA AURIS IN THE INSANE.

Dr. Tishkoff has examined and reported upon ten cases of hæmatoma auris occurring in patients suffering from general paralysis of the insane, in which disease it differs both clinically and pathologically from other forms of hæmatoma attacking the ear. Hæmatoma auris is due to the exposure of the cartilage of the ear to external influences, rendering it susceptible to morbid changes. It commences with inflammation of the perichondrium, which is followed by absorption of the cartilage caused by the formation of new bloodvessels. The rupture of these vessels creates a cavity between the perichondrium and the cartilage, which increases as the flow of blood continues. The characteristic form of the hæmatoma is caused by the cavity between the cartilage and perichondrium. The blood is slowly absorbed, and the thickness of the walls of the cavity is augmented by a new growth of connective tissue. The exciting cause in the insane is generally maniacal excitement; in the healthy it is always traumatic.

This refers to the earlier research. It is from an article in a medical journal

1891.

Серія диссертацій, допущенныхъ къ защитѣ въ Императорской Военно-медицинской Академіи въ 1891—1892 учебномъ году.

№ 7.

ОБЪ ОТЭМАТОМѢ

КЪ УЧЕНІЮ

О ПРОГРЕССИВНОМЪ ПАРАЛИЧѢ ПОМѢШАННЫХЪ.

МОНОГРАФІЯ ПО СОБСТВЕННЫМЪ ИЗСЛѢДОВАНІЯМЪ.

(Съ двумя рис. въ текстѣ и отдѣльной таблицей).

ДИССЕРТАЦІЯ

НА СТЕПЕНЬ ДОКТОРА МЕДИЦИНЫ

В. П. Тишкова,

ординатора клиники душевныхъ и нервныхъ болѣзней, Проф. **И. П. Мержеевскаго** и старшаго врача Катта-Курганскаго мѣстнаго лазарета.

Цензорами диссертаціи, по порученію конференціи, были профессоры: — академикъ **И. П. Мержеевскій, Н. П. Ивановскій** и приватъ-доцентъ **А. Ф. Эрлицкій.**

ROYAL COLLEGE OF SURGEONS OF ENGLAND
25 NOV 92
LIBRARY

С.-ПЕТЕРБУРГЪ

Паровая Скоропечатня **П. О. Яблонскаго**. Лештуковъ пер., д. № 13.

1891.

Докторскую диссертацію лекаря *Василія Тишкова* подъ заглавіемъ: «Объ отэматомѣ. Къ ученію о прогрессивномъ параличѣ помѣшанныхъ» печатать разрѣшается съ тѣмъ, чтобы, по отпечатаніи оной, было представлено въ Конференцію Императорской Военно-Медицинской Академіи 500 экземпляровъ ея. С.-Петербургъ, октября 5-го дня 1891 г.

Ученый Секретарь *Насиловъ.*

I.

Предметомъ предлагаемаго изслѣдованія служитъ одно изъ соматическихъ осложненій душевныхъ болѣзней. Это есть флюктуирующая опухоль, неожиданно появляющаяся на ушной раковинѣ больнаго, а по истеченіи болѣе или менѣе значительнаго періода времени исчезающая, оставляя послѣ себя неисправимое обезображиваніе, — сморщиваніе и утолщеніе ушной раковины.

Неизвѣстно, какъ давно эта опухоль стала появляться въ домахъ для умалишенныхъ, первое-же печатное сообщеніе о ней сдѣлано въ 1833 г. зигбургскимъ врачомъ Friedrich'омъ Bird'омъ [1]). Этотъ психіатръ наблюдалъ шесть случаевъ своеобразнаго пораженія уха у душевно-больныхъ, которое состояло, по его описанію, въ воспаленіи покрововъ ушной раковины, причемъ въ верхней части ея образовывалась отвисающая книзу опухоль. За время своего существованія она неоднократно самопроизвольно давала трещину, чрезъ которую опорожнялось содержимое, въ видѣ темной крови. Чрезъ нѣсколько недѣль заболѣваніе оканчивалось или простымъ утолщеніемъ раковины на пораженномъ мѣстѣ, или сморщиваніемъ уха. Причину такого осложненія душевной болѣзни, по крайней мѣрѣ, предрасполагающую, авторъ склоненъ былъ видѣть въ приливахъ крови къ головѣ, которымъ были подвержены эти больные.

---

[1]) Чтобъ не пестрить текста, мы не дѣлаемъ указаній источниковъ въ выноскахъ, но къ концу трактата приложимъ алфавитный указатель литературы по именамъ авторовъ.

Потому-ли, что наблюденіе Bird'а было не точно, или-же, въ самомъ дѣлѣ, у его больныхъ пораженіе протекало слишкомъ необычно, такъ-что другіе врачи видѣли у своихъ больныхъ иную картину,—во всякомъ случаѣ, сообщеніе его долгое время оставалось въ забвеніи, иные-же ученые впали въ заблужденіе, принявъ описанную Bird'омъ болѣзнь кто за рожу, кто за фурункулъ.

Въ 1838 г. французскій психіатръ Ferrus въ своемъ курсѣ душевныхъ болѣзней упоминаетъ о „пораженіи ушныхъ раковинъ, которое наблюдается иногда у хроническихъ маньяковъ, но гораздо чаще у слабоумныхъ и общихъ паралитиковъ.“ Онъ говоритъ, что опухоль образуется вслѣдствіе отслойки кожи накопляющеюся жидкостью, что̀ происходитъ медленно, причиняя сильныя боли. Кожа, постепенно истончившись, лопается, жидкость изливается, и остается безконечная серозно-гнойная фистула. Содержащаяся въ опухоли жидкость будто-бы сначала бываетъ серозная, а потомъ серозно-гнойная. Автору кажется раціональнымъ видѣть причину опухоли въ продолжительномъ давленіи, которому подвергается ухо при лежаніи больныхъ на боку и т. п. Это описаніе подверглось той-же участи, что и Bird'а.

Въ 1842 г. Belhomme демонстрировалъ препараты этой опухоли въ Société médicale d'émulation. По воззрѣнію этого изслѣдователя, опухоль состоитъ въ серозно-кровянистомъ, иногда-же въ чисто кровяномъ скопленіи въ петляхъ плотной клѣтчатки ушной раковины и серёжки уха. Образованіе опухоли обусловливается, по его мнѣнію, замедленіемъ кровообращенія въ периферическихъ частяхъ тѣла больныхъ, такъ-что достаточно незначительнаго инсульта, чтобъ вызвать въ нихъ изліяніе крови.

Такимъ образомъ, въ воззрѣніи на причину опухоли Belhomme близко стоитъ къ Bird'у, такъ-какъ оба они строятъ свои гипотезы на разстройствахъ въ циркуляціи крови.

Наконецъ, въ томъ-же году французскій психіатръ Cossy напечаталъ въ Archives générales de médicine первое обстоятельное сообщеніе объ этомъ страданіи ушной раковины у душевно-больныхъ, удачно назвавъ его la tumeur sanguine du pavillon de l'oreille, каковой терминъ съ теченіемъ времени и получилъ всеобщее распространеніе, такъ-какъ обычныя названія этой опухоли на другихъ языкахъ являются почти

буквальнымъ переводомъ его (die Ohrblutgeschwulst, Haematoma auriculae, Othaematoma, кровяная опухоль уха и т. п.).

Cossy наблюдалъ 3 случая отэматомы у трехъ больныхъ, причемъ два раза она была на лѣвомъ и одинъ разъ на правомъ ухѣ. Только эти три случая и наблюдались за 8 мѣсяцевъ въ заведеніи, призрѣвавшемъ болѣе 300 умалишенныхъ. Авторъ говоритъ, что эта опухоль вообще рѣдко встрѣчается.

Два случая автора принадлежали хроническимъ маньякамъ и наблюдались только клинически; третья отэматома, на лѣвомъ ухѣ у паралитика, наблюдалась и клинически, и тщательно, для того времени, изслѣдована post mortem.

Приступая къ описанію опухоли, Cossy заявляетъ, что во всѣхъ трехъ случаяхъ она представлялась поразительно сходною во всѣхъ отношеніяхъ. Удара, или тому подобнаго внѣшняго насилія, признаковъ скорбута, равнымъ образомъ и приливовъ крови къ головѣ передъ появленіемъ опухоли не было констатировано ни въ одномъ случаѣ. Клиническую картину и теченіе опухоли авторъ описываетъ слѣдующимъ образомъ.—Кожа приподнята, напряжена, гладка и образуетъ опухоль, ограничивающуюся бороздкой завитка, а спереди рѣзко обрывающуюся на разстояніи 2 mm. отъ наружнаго слуховаго прохода. Неясная флюктуація въ центрѣ опухоли. Цвѣтъ опухоли темновато-синій. Отъ давленія пальцемъ на ней не остается углубленія. И въ другихъ частяхъ раковины, сохранившихъ свою форму, замѣчается припухлость и синеватость. Болѣзненность при давленіи, замѣтное повышеніе мѣстной t^0. Слухъ не пострадалъ; общее состояніе больнаго тоже, что было и до образованія опухоли. Опухоль достигаетъ максимальнаго объема въ первый-же день. Авторъ примѣнялъ активное лѣченіе, вскрывая опухоль ланцетомъ, какъ только она появлялась. Это дало ему возможность убѣдиться, что опухоль представляетъ одну полость, дно которой образовано хрящомъ, а содержимое—кровью. Операція повторялась разъ до 10, такъ-какъ ранка быстро склеивалась, и опухоль вновь наполнялась. Излѣченіе наступало лишь по истеченіи 3—4 недѣль со дня появленія опухоли, причемъ оставалось незначительное утолщеніе раковины.

При патолого-анатомическомъ изслѣдованіи уха, утолщеннаго вслѣдствіе бывшей отэматомы, авторъ нашелъ, что

горизонтальный разрѣзъ чрезъ утолщенную область представляетъ двѣ хрящевыя линіи, окружающія пространство, въ которомъ заключена волокнистая, красноватая ткань. При отсепарованіи отдѣльныхъ слоевъ обнаружилось, что передней границей этого пространства является новообразованный хрящъ и что старый хрящъ гладокъ и, повидимому, нормаленъ.

Касаясь этіологіи, Cossy говоритъ: „rien n'est si fréquent qeu les coups et les chutes etc. (т. е. въ такомъ собраніи душевно-больныхъ) et malgré cela la tumeur sanguine est extrêmement rare.“ Лишь сильная общая слабость больныхъ остается фактомъ, могущимъ имѣть значеніе въ этіологіи, все-же остальное авторъ считаетъ „гипотетическимъ.“

Только съ этого момента, когда точно было констатировано самое существованіе „кровяной опухоли уха,“ какъ таковой, и могли возникнуть многочисленные вопросы, касающіеся странныхъ особенностей ея клиническаго теченія, сферы распространенія, механизма и причинъ ея развитія и т. д.

Было-бы безполезно излагать здѣсь содержаніе всѣхъ сообщеній, на различныхъ языкахъ сдѣланныхъ по этому предмету, такъ-какъ имѣется нѣсколько болѣе обширныхъ и самостоятельныхъ изслѣдованій, въ которыхъ сконцентрировано все, что до сихъ поръ было извѣстно объ отэматомѣ.

Къ числу такихъ работъ надо отнести пространное сообщеніе Dr. Leubuscher'a, появившееся въ 1846 г. Авторъ въ теченіе одного года имѣлъ случай наблюдать клинически свѣжую отэматому у 5 больныхъ, да у пяти-же больныхъ усмотрѣлъ слѣды старой опухоли. Въ числѣ этихъ 10 больныхъ были двѣ женщины. Всѣ 10 больныхъ имѣли признаки слабоумія въ различной степени и всѣ отличались общимъ упадкомъ питанія, у большей-же части наблюдались и признаки спеціальныхъ дизкразій, напр. золотухи, скорбута и т. п.

Два случая отэматомы праваго уха, наблюдавшіеся авторомъ клинически, были post mortem изслѣдованы Dr. Meckel'емъ патолого-анатомически. Эти случаи, судя по описанію автора, принадлежали прогрессивнымъ паралитикамъ.

Описаніе Leubuscher'a клинической картины и теченія опухоли вообще сходно съ даннымъ Cossy. Правда, послѣдній опредѣлялъ теченіе болѣзни въ 3—4 недѣли, а Leubuscher— въ 6—7 недѣль; но терапія ими примѣнялась различная,

такъ-что болѣе короткій срокъ у Cossy могъ зависить отъ настойчивыхъ оперативныхъ вмѣшательствъ. Leubuscher только одинъ разъ сдѣлалъ разрѣзъ опухоли, причемъ, къ удивленію его, по опорожненіи содержимаго полости, передняя стѣнка ея не опала. Кромѣ того, авторъ упоминаетъ, что иногда при ощупываніи опухоли онъ получалъ такое впечатлѣніе, какъ-будто въ ней присутствовалъ „воздухъ".

Dr. Meckel при патолого-анатомическомъ изслѣдованіи опухолей нашелъ, что полость кровоизліянія выполняется новообразованной волокнистой соединительной тканью. Въ обоихъ случаяхъ хрящъ задней стѣнки былъ покрытъ со стороны полости слоемъ соединительной ткани, который былъ принятъ за слой перихондрія. Въ одномъ случаѣ, гдѣ полость представлялась еще невыполненною, передняя стѣнка ея также съ увѣренностью была сочтена Meckel'емъ за перихондрій, въ которомъ притомъ былъ найденъ новообразованный хрящъ. Въ другомъ случаѣ въ этомъ новообразованномъ хрящѣ передней стѣнки были найдены признаки истиннаго окостенѣнія.

На основаніи этихъ данныхъ Leubuscher сдѣлалъ слѣдующія заключенія: 1, кровоизліяніе произошло между листками перихондрія; 2, выполненіе полости совершается на счетъ организаціи сгустка; 3, передняя стѣнка также участвуетъ въ новообразованіи ткани для выполненія полости, на что указываютъ найденныя въ ней пластинки хряща, которыя, впрочемъ, могли образоваться и самостоятельно въ массѣ, выполняющей полость.

Относительно этіологіи авторъ высказывается въ томъ смыслѣ, что механическій инсультъ можетъ во многихъ случаяхъ играть роль вызывающей случайной причины; но находитъ необходимымъ существованіе предрасположенія, которое онъ въ своихъ случаяхъ усматриваетъ въ упадкѣ общаго питанія и дизкразіяхъ, связанныхъ съ органическимъ пораженіемъ мозга.

Мы видимъ, что существеннымъ отличіемъ воззрѣній Leubuscher'а отъ взгляда Cossy является признаніе перихондрія за обособленное отъ кожи анатомическое образованіе и, сообразно съ этимъ, болѣе глубокое локализированіе отэматознаго кровоизліянія, въ сравненіи съ обыкновенными подкожными кровоподтеками.

Въ 1848 г. опубликовалъ свои изслѣдованія по этому вопросу Dr. Franz Fischer, внеся много новаго въ представленіе о клинической картинѣ отэматомы и ея теченіи; въ области-же этіологическаго изученія этой опухоли онъ указалъ новые пути. Fischer утверждаетъ, что размѣры опухоли могутъ быть различны: не только всю переднюю поверхность раковины можетъ занимать она, но въ иныхъ случаяхъ можетъ ограничиваться незначительною поверхностью уха, представляясь напр. по величинѣ въ видѣ боба, въ другихъ-же случаяхъ переходитъ и на заднюю поверхность уха. Одинъ разъ онъ наблюдалъ и такой случай, гдѣ три отэматомы появлялись послѣдовательно на одномъ и томъ-же ухѣ, причемъ послѣдняя занимала заднюю поверхность его. Хотя обыкновенно кожа представляется при этомъ синевато-красною, но случается, что она имѣетъ совершенно нормальный видъ даже въ то время, когда опухоль уже настолько развилась, что легко можетъ быть замѣчена. Степень-же болѣзненности опухоли зависитъ отъ интензивности воспаленія кожи. Ощупываніемъ можно убѣдиться, что заднюю стѣнку опухоли составляетъ хрящъ со своими покровами, но бываютъ случаи, когда обѣ стѣнки на различныхъ мѣстахъ представляютъ неравномѣрную плотность. Crura antihelicis долго сохраняютъ свои очертанія на передней стѣнкѣ. Чрезъ 2 — 4 недѣли по образованіи большой опухоли, передняя стѣнка ея перестаетъ быть мягкою, а даетъ ощущеніе пергамента, флюктуація-же становится неясною. Въ то-же время на отдѣльныхъ мѣстахъ задней стѣнки нерѣдко можно констатировать исчезновеніе хряща. Въ такомъ видѣ опухоль остается 6 — 10 дней и болѣе. Послѣ того становится замѣтнымъ постепенное уменьшеніе жидкости. Иногда въ этомъ періодѣ, при ощупываніи опухоли, можно получить ощущеніе присутствія въ ней „воздуха“. Въ тѣхъ случаяхъ, гдѣ кожа вначалѣ была багровою, при заживленіи опухоли можно замѣтить извѣстную игру цвѣтовъ. Произвольнаго разрыва опухоли авторъ не допускаетъ. Также и образованія фистулъ онъ не наблюдалъ.

Изслѣдуя опухоль съ помощью прижизненныхъ разрѣзовъ въ разные стадіи ея развитія, авторъ констатировалъ, что перихондрій былъ отдѣленъ отъ хряща на всемъ протяженіи опухоли, такъ-что лишь отдѣльные обрывки хряща находи-

лись въ связи съ перихондріемъ. Такимъ образомъ, авторъ признаетъ, что кровоизліяніе происходитъ между хрящомъ и перихондріемъ изъ сосудовъ послѣдняго, а не между листками перихондрія, какъ полагалъ Leubuscher.

За этой опухолью Fischer не признаетъ никакого прогностическаго значенія.

Что касается этіологіи, то ему извѣстны случаи возникновенія опухоли непосредственно вслѣдъ за травмой; однако онъ не разъ видѣлъ, какимъ жестокимъ травмамъ подвергались уши больныхъ со стороны ихъ товарищей по несчастью, и все-же отэматома не появлялась. Поэтому онъ признаетъ необходимымъ существованіе предрасположенія, которое возникаетъ отъ дизкразій. Fischer первый сталъ искать фактическаго патолого-анатомическаго выраженія такого предрасположенія въ тканяхъ самой ушной раковины. Его поиски, казалось, увѣнчались успѣхомъ. Въ раковинахъ такихъ дизкразическихъ субъектовъ, которые никогда не имѣли отэматомы, имъ были найдены маленькія полости, располагавшіяся или въ самой хрящевой пластинкѣ, или между нею и перихондріемъ, что наблюдалъ онъ обыкновенно на передней поверхности хряща. Рѣдко эти полости пусты, чаще содержатъ нѣсколько капель жидкости. Изрѣдка въ окружности полостей можно было констатировать припухлость хряща и разрыхленіе перихондрія. Дальнѣйшая участь этихъ полостей такова, что или образуется отэматома, или происходитъ частичное утолщеніе и уплотнѣніе хряща. Эти полости обусловливаются, по его предположенію, хроническимъ воспаленіемъ ушнаго хряща и перихондрія; а послѣднее вызывается дизкразіей отъ глубокаго заболѣванія головнаго мозга. Такимъ образомъ при отэматомѣ кровь изливается изъ сосудовъ перихондрія въ предсуществовавшую уже полость, чему содѣйствуетъ жидкій составъ крови и застойныя гиперэміи.

Мы замѣтимъ, однако, что Fischer совершенно голословно высказываетъ предположеніе о хроническомъ воспаленіи перихондрія, какъ причинѣ образованія полостей, не подкрѣпляя своего мнѣнія соотвѣтственными патолого-анатомическими данными.

Въ такомъ положеніи вопросъ пребывалъ 12 послѣдующихъ лѣтъ. Хотя за этотъ промежутокъ времени появилось и немало относящихся сюда сообщеній, но ничего новаго они

не заключали, и патологія отэматомы не подвинулась ни на шагъ.

Въ 1860 году знаменитый Gudden напечаталъ свою первую статью объ этомъ предметѣ, которая произвела сенсацію въ мірѣ психіатровъ и породила ученую полемику, не вполнѣ свободную отъ страстности.

Дѣло въ томъ, что при своемъ посѣщеніи мюнхенской глиптотеки авторъ на статуяхъ панкратіастовъ, бойцовъ классической древности, напр. Геркулеса, нашелъ уши, имѣвшія такую-же обезображенную форму, какая бываетъ при отэматомѣ. Сдѣлавъ соотвѣтствующія филологическія справки, онъ убѣдился, что такимъ изображеніямъ, дѣйствительно, соотвѣтствовали опухоли ушей у бойцовъ, получавшихъ жестокіе удары по уху со стороны своихъ противниковъ. Такъ-какъ панкратіасты были люди, конечно, завѣдомо сильные, то наличность у нихъ отэматомъ травматическаго происхожденія, казалось, совершенно отнимала всякое причинное значеніе у тѣхъ дизкразій и общей слабости, какія наблюдались у носителей этихъ опухолей въ стѣнахъ домовъ для умалишенныхъ.

Хотя такой пріемъ, примѣненный къ дѣлу изученія природы болѣзни, не только ненаученъ, но даже составляетъ просто логическую ошибку, извращеніе закона причинности (ибо одинаковыя слѣдствія могутъ происходить и отъ совершенно различныхъ причинъ), однако воображеніе читателей было поражено, а критическая мысль до нѣкоторой степени связана.

Болѣе устойчивой, какъ увидимъ ниже, оказалась теорія мѣстнаго предрасположенія, на которую Gudden также направилъ свои удары. Авторъ подтверждаетъ существованіе полостей въ ушномъ хрящѣ, но замѣчаетъ, что Fischer первичное явленіе — полость — принялъ за вторичное, а дѣйствительно вторичному явленію — измѣненію перихондрія — приписалъ значеніе первичнаго; словомъ, что полости Fischer'а суть изломы хряща травматическаго происхожденія. Свое мнѣніе Gudden подтвердилъ и опытами на трупахъ: примѣняя очень большое усиліе, онъ вызывалъ изломы хряща ушной раковины и съ помощью манипуляцій пальцами, и сильными ударами по уху. На этомъ основаніи авторъ утверждаетъ, что патологическое явленіе, извѣстное подъ именемъ отэматомы, въ

сущности есть травматическій изломъ хряща съ отслойкой перихондрія, а сопровождающее его кровотеченіе зависитъ отъ случайнаго разрыва при этомъ сосудовъ перихондрія.

Что касается травмы, то она наносится обыкновенно служителями, выведенными изъ терпѣнія неопрятностью и упрямствомъ больныхъ, что свойственно особенно паралитикамъ; она въ большинствѣ случаевъ причиняется посредствомъ ущемленія уха между пальцами и драньемъ его: часто автору удавалось констатировать на кожѣ отэматознаго уха и вдавленіе отъ ногтей инкриминируемыхъ лицъ.

Въ 1855 году, когда Gudden установилъ отвѣтственность служителей за появленіе каждаго случая отэматомы, послѣдняя стала рѣдкостью въ его заведеніи. Наконецъ, авторъ указываетъ и на нѣкоторыя извѣстныя особенности въ теченіи отэматомы, подтверждающія, по его мнѣнію, взглядъ на травму, какъ единственную причину отэматомы.

Очевидно, однако, что особенности въ теченіи пораженія могутъ лишь удобно объясняться теорій автора, не исключая пригодности и другихъ объясненій, но никоимъ образомъ сами по себѣ не могутъ служить доказательствомъ ея истинности.

Прежде чѣмъ приступить къ обзору полемики, вызванной сообщеніемъ Gudden'а, мы считаемъ необходимымъ сдѣлать нѣкоторое отступленіе отъ принятаго здѣсь хронологическаго порядка, чтобы отмѣтить выдающійся историко-критическій трудъ по занимающему насъ вопросу, появившійся изъ-подъ пера отечественнаго ученаго и обнимающій весь, изложенный уже нами, періодъ литературы. Мы говоримъ именно о монографіи Проф. Ѳ. Н. Заварыкина, тогда еще молодаго доктора, напечатанной въ Военно-Медицинскомъ журналѣ за 1863 годъ, въ части 86, подъ заглавіемъ „О кровяной опухоли уха у помѣшанныхъ“. Эта монографія, не говоря уже о точности изложенія и мѣткости критической мысли, весьма цѣнна по полнотѣ своей. Мы позволимъ себѣ сдѣлать изъ нея выписку, касающуюся одного замѣчанія Проф. И. М. Балинскаго, которое приводитъ авторъ. „Получивъ въ свое завѣдываніе клиническое отдѣленіе душевныхъ болѣзней, въ то время еще не перестроенное, гдѣ больные помѣщались одни съ другими безъ всякаго разбора (спокойные съ безпокойными и неизлѣчимыми въ одной комнатѣ), онъ каждый день принужденъ былъ производить слѣдствія по случаю жалобъ врачей и са-

михъ больныхъ на самое безчеловѣчное обращеніе съ этими послѣдними прислуги. Почти каждый больной носилъ на себѣ слѣды побоевъ и ушибовъ на разныхъ частяхъ тѣла. Онъ принужденъ былъ даже дѣлать неоднократныя оффиціальныя донесенія о перемѣнѣ служителей, но такъ-какъ этому требованію невозможно было удовлетворить, то дѣло это оставалось въ томъ-же положеніи въ продолженіе 20-ти мѣсяцевъ, до окончательной перестройки клиническаго зданія. Общее число больныхъ было 112. Не смотря на это, въ продолженіе вышеозначеннаго времени кровяная опухоль уха появилась только одинъ разъ у одного неистоваго, который, какъ человѣкъ со средствами, пользовался со стороны прислуги самымъ заботливымъ уходомъ и самымъ ласковымъ обращеніемъ". Это категорическое свидѣтельство столь авторитетнаго наблюдателя, какъ патріархъ русской психіатріи Проф. И. М. Балинскій, является въ нашихъ глазахъ существеннымъ камнемъ преткновенія для травматической теоріи Gudden'a.

Первыми оппонентами Gudden'a явились въ слѣдующемъже году Dr. Leubuscher, оставшійся при своемъ первоначальномъ убѣжденіи о необходимости особаго предрасположенія, и Dr. Jung, представившій цѣлое самостоятельное изслѣдованіе, отличающееся крайней спутанностью изложенія и неясностью мыслей.

Послѣ этого появилось, интересное въ казуистическомъ отношеніи, сообщеніе Dr. Sander'a, въ которомъ онъ привелъ случаи произвольнаго возникновенія отэматомы у лицъ душевно-здоровыхъ, причемъ въ анамнезѣ нельзя было съ увѣренностью констатировать никакой внѣшней причины, и менѣе всего травму. Это даетъ поводъ Sander'у высказать голословное предположеніе, что причиной отэматомы могутъ быть разстройства въ трофической иннерваціи уха.

Въ двухъ послѣдующихъ статьяхъ, напечатанныхъ въ 1862 и 1863 годахъ и полныхъ нескрываемой ироніи, Gudden безъ труда побѣдоносно опровергаетъ шаткіе доводы своихъ оппонентовъ; но самъ онъ оказывается слабымъ во всѣхъ тѣхъ случаяхъ, когда дѣло идетъ объ отэматомѣ у лицъ, которые, обладая памятью и способностью обжаловать нанесенную имъ обиду, съ положительностью отрицаютъ всякое участіе умышленной или неумышленной травмы въ происхожденіи своей опухоли. Здѣсь Gudden, констатируя, что при вскрытіи этихъ

отэматомъ были находимы внутри полости отдѣльные фрагменты хряща, считаетъ такую находку достаточнымъ основаніемъ, чтобъ заявить увѣренность, что и въ этихъ случаяхъ уши на самомъ дѣлѣ подвергались травмѣ. Такимъ образомъ онъ упускаетъ изъ виду возможность существованія патологическихъ расщепленій хряща, подобно тому, какъ это допускается для кости.

Для насъ, впрочемъ, главный интересъ статьи Gudden'a 1863 года составляетъ не полемическая сторона ея, а изложеніе наблюденій другихъ врачей, частныхъ корреспондентовъ автора. Два психіатра, склонившіеся въ сторону воззрѣній автора, чтобъ покончить съ вопросомъ, рѣшились умышленно вызвать отэматому на ушахъ своихъ больныхъ съ помощью травмы. Результаты попытокъ одного изъ нихъ были безусловно отрицательные: ему не удалось ни въ одномъ случаѣ достигнуть своей цѣли. Болѣе подробнаго изложенія удостоилъ авторъ опыты другаго своего анонимнаго корреспондента, Dr. X, которые, по его мнѣнію, были удачнѣе.

Dr. X. выбралъ 5 больныхъ мужчинъ, неизлѣчимыхъ, болѣе или менѣе слабоумныхъ. Ни одинъ изъ нихъ не былъ паралитикомъ, ни одинъ кахектикомъ, всѣ хорошо упитаны, только одинъ нѣсколько блѣденъ. По наступленіи хлороформнаго наркоза, экспериментаторъ своими манипуляціями, съ приложеніемъ большой силы, старался вызвать у больнаго, подвергавшагося опыту, появленіе отэматомы. Во всѣхъ случаяхъ наружные покровы тотчасъ краснѣли и припухали. Кромѣ того, въ двухъ случаяхъ на отдѣльныхъ мѣстахъ слущились поверхностные слои эпидермиса, что подало поводъ къ образованію тонкихъ буроватыхъ корокъ. Экстравазатовъ въ кожѣ не было наблюдаемо. Вся удача этихъ опытовъ состояла въ томъ, что у одного больнаго, который уже ранѣе имѣлъ обширную отэматому лѣваго уха, удалось вызвать и на правомъ ухѣ отэматому, величиною въ лѣсной орѣхъ. У троихъ больныхъ не удалось вызвать отэматомы, не смотря на то, что одинъ изъ нихъ на лѣвомъ ухѣ имѣлъ слѣды отэматомы умѣренной величины, бывшей у него до поступленія въ больницу. У этихъ больныхъ можно было, однако, чрезъ нѣсколько дней констатировать мѣстное утолщеніе хряща. Чрезъ 14 дней послѣ перваго опыта, съ однимъ изъ этихъ больныхъ (№ 5) опытъ былъ повторенъ, и на этотъ

разъ „при примѣненіи относительно очень малой силы“ быстро развилась отэматома, величиною съ лѣсной орѣхъ. Она была вскрыта ножомъ, причемъ обнаружилась полость въ хрящѣ. Заживленіе послѣдовало per primam, безъ увеличенія размѣровъ того утолщенія, которое существовало здѣсь послѣ перваго опыта. Наконецъ, у пятаго больнаго не удалось вызвать не только отэматомы, но ни на одномъ ухѣ не образовалось и никакого измѣненія формы. Для всякаго безпристрастнаго читателя очевидно, что эти дикіе опыты имѣютъ убійственное значеніе для теоріи Gudden'a.

Не такъ смотрѣлъ на нихъ авторъ: онъ, предостерегая своихъ коллегъ отъ повторенія такихъ опытовъ, старается извлечь изъ нихъ данныя въ пользу своей теоріи. По его мнѣнію, они удостовѣряютъ, что: 1) расщепленіе хряща и перихондрія можно получить давленіемъ пальцами и на живыхъ,—съ чѣмъ, конечно, нельзя не согласиться, какъ и со слѣдующимъ выводомъ;—2) что это возможно безъ кахектическаго предрасположенія; 3) что прежде-существовавшія поврежденія предрасполагаютъ къ увеличенію самихъ себя, при возобновленіи насильственныхъ дѣйствій; 4) что кровоизліяніе несущественно. Съ правильностью двухъ послѣднихъ выводовъ уже никакъ нельзя согласиться. Такъ Dr. X. о № 5 сообщаетъ именно, что при повтореніи опыта получилось новое явленіе—кровоизліяніе, а о старомъ поврежденіи, наоборотъ, говоритъ, что оно не увеличилось. Мысль-же, не разъ встрѣчающаяся въ литературѣ, о несущественности кровоизліянія при „*кровяной опухоли уха*“—весьма странна. Еще одинъ, весьма знаменательный выводъ сдѣлалъ Gudden изъ этихъ опытовъ: „что не всѣ уши обладаютъ одной и той-же силой сопротивленія“. Вѣдь въ этомъ выводѣ, по нашему мнѣнію, скрыта идея о предрасположеніи. Признаніе такого факта должно было-бы уничтожить принципіальное различіе въ воззрѣніяхъ Gudden'a и его противниковъ; но такое значеніе этого признанія осталось никѣмъ незамѣченнымъ.

Затѣмъ Gudden приводитъ наблюденіе Dr. Passavant'a изъ Франкфурта. Дѣло идетъ о здоровомъ 27 лѣтнемъ купцѣ, который издавна имѣлъ привычку теребить свои уши ради развлеченія. У него послѣдовательно образовались двѣ отэматомы въ верхнихъ частяхъ ушныхъ раковинъ. Dr. Passavant указалъ автору, что примѣнявшаяся сила совсѣмъ не была боль-

шою. Вотъ поэтому-то случаю Gudden и высказалъ предположеніе, что частые, суммирующіеся въ своемъ дѣйствіи, инсульты могутъ вызывать въ ухѣ перихондритъ, который посредствомъ сосудистаго новообразованія облегчаетъ отслойку перихондрія съ послѣдующимъ кровоизліяніемъ. Поэтому онъ полагаетъ, что въ случаѣ Passavant'a не было поврежденія хряща, но что кровь помѣщалась между хрящомъ и надхрящницей. Эта случайная догадка Gudden'a, высказанная мимоходомъ, оказалась той соломенкой, за которую пыталась удержаться чисто травматическая теорія отэматомы. Сторонники ея не могли не сознавать ея несостоятельности въ первоначальной формѣ, хотя-бы въ виду полнаго отсутствія фактовъ, прямо уличающихъ кого-либо въ дѣйствительномъ примѣненіи того чрезмѣрнаго насилія, какое считалось необходимымъ, чтобы вызвать кровяную опухоль на здоровомъ ухѣ. Замѣнивъ-же силу травмы частотой ея, они, казалось, устраняли тѣмъ всѣ затрудненія.

Къ этому времени относится заявленіе R. Virchow'a о томъ, что отэматома происходитъ, вѣроятно, отъ воздѣйствія травмы на патологически измѣненное ухо. Но впослѣдствіи, увидѣвъ обезображиваніе уха у одного японскаго бойца, онъ призналъ возможность и чисто травматическаго происхожденія этой опухоли.

Самымъ вѣскимъ оппонентомъ Gudden'a былъ Ludwig Meyer, напечатавшій свое обширное сообщеніе въ 1865 году, основанное на подробномъ изслѣдованіи полостей въ ушномъ хрящѣ. Между прочимъ, онъ цитируетъ Pareidt'a, диссертація котораго, повидимому, составляетъ библіографическую рѣдкость. Этотъ послѣдній на очень большомъ числѣ ушей, въ особенности отъ труповъ стариковъ, подобно Fischer'y, находилъ фокусныя измѣненія хряща, состоящія въ гіалиновомъ перерожденіи съ послѣдовательнымъ размягченіемъ и образованіемъ полостей. Процессъ этотъ Pareidt называетъ chondromalacia. Въ общихъ чертахъ результаты изслѣдованій Ludwig'a Meyer'a сходятся съ описаніемъ Pareidt'a, но представляютъ и много новаго. Прежде всего онъ утверждаетъ, что перихондрій рѣдко, и то лишь вторичнымъ образомъ, вовлекается въ болѣзненный процессъ и никоимъ образомъ не можетъ быть принятъ за исходный пунктъ его, какъ то думалъ Fischer. Существенныя измѣненія находятся въ самомъ хрящѣ и, по автору, представляютъ три самостоятельныхъ процесса: размягченіе, эн-

хондрома и разращеніе сосудовъ. Они-то и обусловливаютъ въ томъ или другомъ ухѣ предрасположеніе къ отэматомѣ.

Первый процессъ состоитъ въ томъ, что волокна сѣти оказываются изъѣденными, надломанными и, въ концѣ концовъ, представляются въ видѣ ряда точекъ. Также исчезаютъ и клѣтки сѣтчатаго хряща, расплываясь и смѣшиваясь съ гіалиновой субстанціей. Но въ единичныхъ случаяхъ замѣчаются и признаки активной дѣятельности клѣтокъ, — дѣленія ихъ. Тогда рядомъ съ обыкновенными одиночными клѣтками видны группы тѣсноскученныхъ, гораздо болѣе мелкихъ клѣтокъ и ядеръ. Гіалиново-перерожденный хрящъ, пройдя затѣмъ чрезъ стадій фибриллярнаго распаденія, подвергается наконецъ слизистому размягченію, благодаря чему получаются полости внутри хряща. Этотъ процессъ, въ которомъ размягченіе является первично, авторъ отличаетъ отъ слѣдующаго — энхондромы, гдѣ размягченіе является вторичнымъ путемъ. Здѣсь процессъ пролифераціи играетъ преобладающую роль и вызываетъ ясное гипертрофическое припуханіе занятой пластинки хряща.

За энхондрому, истинную neoplasma, а не ecchondrosis, авторъ считаетъ этотъ процессъ потому, что здѣсь новообразованіе гіалиноваго хряща является независимо отъ стараго — сѣтчатаго. Новообразованіе или непосредственно прилежитъ къ перихондрію въ видѣ тонкаго слоя, или-же вростаетъ въ старый хрящъ въ видѣ косвенно идущихъ полосъ. Старый сѣтчатый хрящъ на границѣ гіалиноваго фокуса представляется многообразно расщепленнымъ, что зависитъ отъ чрезвычайно неправильнаго роста новообразованія. Однако, гіалиновый хрящъ играетъ подчиненную роль въ составѣ энхондромы ушнаго хряща, которая въ цѣломъ представляется въ видѣ рѣдкой опухоли—„Schlauch-und Stern-Enchondrom“, открытой Meckel'емъ.

Авторъ нашелъ 25 такихъ энхондромъ въ ушныхъ хрящахъ труповъ 10 индивидуумовъ. 7 изъ нихъ были душевно-больными, причемъ 5 имѣли симптомы dementiae paralyticae, а остальные два уже давно были слабоумными эпилептиками.

Третье патологическое явленіе въ ушномъ хрящѣ, по автору, есть разращеніе въ немъ сосудовъ. L. Meyer думаетъ, что сосуды свои энхондрома получаетъ не изъ ближайшаго участка перихондрія, а изнутри самого хряща. Уже Pareidt

упоминалъ о „сосудистыхъ каналахъ“ въ ушномъ хрящѣ, но, по его мнѣнію, эти сосуды нормально лишь проникаютъ черезъ хрящъ съ одной поверхности на другую. Авторъ-же утверждаетъ, что развѣтвленіе сосудовъ въ ушномъ хрящѣ встрѣчается, какъ нормальное явленіе. Съ помощью какого процесса происходитъ это разращеніе сосудовъ въ хрящѣ, авторъ не указываетъ и, вообще, ограничивается лишь констатированіемъ такихъ находокъ. Впрочемъ, онъ видитъ здѣсь аналогію со старческими измѣненіями межпозвонковыхъ хрящей.

Обращаясь собственно къ вопросу о происхожденіи отэматомы, авторъ говоритъ, что травмѣ можно приписывать не большее значеніе, чѣмъ какое имѣетъ сокращеніе мускуловъ для патологическихъ переломовъ костей.

Такимъ образомъ, L. Meyer сдѣлалъ попытку отнять самую существенную основу у воззрѣній Gudden'а, объяснивъ образованіе полостей и трещинъ разростаніемъ въ хрящѣ инороднаго образованія — Schlauchenchondrom'ы, обусловливающей патологическій изломъ хряща. Однако, какъ-бы смущенный рѣдкостью такой находки, онъ присоединилъ сюда и описанный уже другими авторами, какъ весьма часто встрѣчающійся въ ушномъ хрящѣ, процессъ „первичнаго“ размягченія, который притомъ страннымъ образомъ сопровождается новообразованіемъ ткани, конечно, тоже первичнымъ. Недовольствуясь и этимъ, авторъ смѣло посягнулъ на вполнѣ сложившееся ученіе о нормальномъ сѣтчатомъ хрящѣ уха, какъ безсосудистой ткани.

Прискорбнѣе-же всего — слѣдующее обстоятельство: обратившись, по указанію автора, къ сообщенію Проф. Meckel'я о Schlauchenchondrom'ѣ, мы находимъ тамъ описаніе нѣсколькихъ случаевъ опухоли, представлявшей сравнительно крупные размѣры, отличавшейся быстрымъ ростомъ, злокачественностью, хотя и мѣстной, и сильнѣйшей наклонностью къ рецидивамъ послѣ экстирпаціи, вслѣдствіе чего больные въ концѣ концовъ и погибали; притомъ Dr. Billroth, также имѣвшій случай изслѣдовать эту опухоль, охарактеризовалъ ее, какъ саркоматозный остеоидъ. Очевидно, что все это не имѣетъ никакого отношенія къ вопросу объ отэматомѣ.

Лишь въ 1870 году, т. е. по истеченіи около пяти лѣтъ, появилось новое и послѣднее изслѣдованіе Gudden'а по тому-же вопросу.

Авторъ имѣлъ въ своемъ распоряженіи 41 ухо отъ самыхъ разнообразныхъ индивидуумовъ, умершихъ отъ различныхъ болѣзней. Въ каждомъ ухѣ на томъ или другомъ мѣстѣ были найдены маленькія полости, которыя и были изучены авторомъ микроскопически.

За исключеніемъ 6 препаратовъ, представлявшихъ лишь отслойку перихондрія, во всѣхъ остальныхъ оказалось нарушеніе цѣлости хряща. Если мысленно удалить содержимое полостей и сблизить стѣнки ихъ, то выступы одной выполнятъ углубленія въ противоположной, такъ-что возстановятся тѣ очертанія хряща, какія онъ имѣлъ до образованія полости. Самъ хрящъ имѣетъ нормальный видъ. Все это, говоритъ авторъ, ведетъ къ несомнѣнному выводу, что эти полости произошли отъ изломовъ хряща. Къ работѣ приложены абрисы 12 такихъ полостей, и Gudden удостовѣряетъ, что и остальныя представляютъ вполнѣ аналогичную картину. Дѣйствительно, рисунки автора весьма наглядно подтверждаютъ его мысль. Признавъ, какъ установленный уже фактъ, полости изломами или трещинами хряща, авторъ видитъ въ ихъ содержимомъ образованіе вторичное, результатъ процесса заживленія излома путемъ новообразованія соединительной ткани.

Въ заключеніе Gudden выражаетъ убѣжденіе, что плоха та больница, гдѣ свѣжія отэматомы не составляютъ рѣдкости.

Мы видимъ, что Gudden не нашелъ среди своихъ препаратовъ той опухоли, которую описалъ L. Meyer. Такимъ образомъ оба автора, изучая одинъ и тотъ-же предметъ и полемизируя другъ съ другомъ, на самомъ дѣлѣ шли каждый своимъ путемъ, нигдѣ не сталкиваясь.

Въ направленіи, примиряющемъ оба эти воззрѣнія, написана работа Dr. Carl'a Fürstner'a, опубликованная въ 1871 году, въ которой авторъ сдѣлалъ попытку дать фактическое основаніе для видоизмѣненной травматической теоріи.

Авторъ изслѣдовалъ одну свѣжую отэматому и массу ушей (130!) отъ индивидуумовъ различныхъ возрастовъ, начиная отъ новорожденныхъ до 85 лѣтнихъ стариковъ; но, подобно и другимъ изслѣдователямъ, онъ мало обращалъ вниманія на родъ ихъ болѣзни.

Въ толкованіи патологическихъ полостей въ хрящѣ, какъ гнѣздъ размягченія, онъ сходится съ L. Meyer'омъ, совер-

шенно игнорируя доводы Gudden'a. Авторъ думаетъ, однако, что образованіе этихъ полостей нельзя исключительно приписать ни глубокой старости, ни вліянію истощающихъ болѣзней, такъ-какъ онъ находилъ ихъ и у молодыхъ, некахектическихъ субъектовъ, умершихъ отъ острой болѣзни, тогда-какъ у 85-лѣтней женщины не могъ найти никакого слѣда деструкціи въ ушномъ хрящѣ. Равнымъ образомъ, изслѣдовавъ множество ушей лицъ, умершихъ отъ бугорчатки, рака, длительныхъ нагноеній,—онъ пришелъ къ убѣжденію о непостоянствѣ этого явленія и при такихъ условіяхъ. Тотъ-же результатъ получился и при осмотрѣ ушей отъ душевно-больныхъ. Только на этомъ фактѣ и основываетъ авторъ свое убѣжденіе, что эти полости являются результатомъ распаденія продуктовъ хроническаго раздраженія, причиняемаго незначительными травматическими инсультами. Исходъ этихъ процессовъ въ некробіозъ авторъ объясняетъ недостаткомъ питанія, вслѣдствіе отсутствія въ хрящѣ сосудовъ.

Второй родъ патологическихъ находокъ въ хрящѣ представляютъ, по автору, опухоли: здѣсь дѣло идетъ о дѣйствительномъ наростаніи тканевой массы, констатируемомъ клинически. Enchondroma встрѣтилась автору въ ушахъ только два раза: у женщины, страдавшей сифилисомъ и тифомъ, и у мужчины, погибшаго отъ цереброспинальнаго менингита. Однако, эти опухоли не были похожи на описанную L. Meyer'омъ. Зато часто авторъ находилъ новообразованіе хрящевой ткани, отличающееся отъ наблюдаемаго въ гнѣздахъ размягченія тѣмъ, что тамъ оно имѣло мѣсто внутри хряща, здѣсь-же идетъ со стороны перихондрія. Это явленіе онъ объясняетъ хроническимъ перихондритомъ, происходящимъ отъ повторнаго раздраженія чесаніемъ, треніемъ, дерганіемъ уха, т. е. тѣми-же причинами, замѣтимъ мы, которыя въ другихъ случаяхъ, какъ выше изложено, почему-то вызывали хроническій хондритъ, а не перихондритъ. Это новообразованіе представляется или въ видѣ рѣзко ограниченной опухоли, иногда полипа—Ecchondrose, или въ видѣ болѣе плоскаго, разлитаго утолщенія хряща—Hyperchondrose. Опухоли подвергаются тому-же регрессивному метаморфозу, какой наблюдается и при первичномъ размягченіи: и здѣсь дѣло можетъ дойти до образованія обширныхъ полостей.

Относительно происхожденія самой отэматомы, авторъ

высказывается въ томъ смыслѣ, что главная причина есть травма, а хроническое измѣненіе ушнаго хряща, вызванное предшествовавшими повторными легкими травмами, болѣе или менѣе предрасполагаетъ ухо и обусловливаетъ болѣе обширныя разрушенія; кровь-же изливается изъ сосудовъ перихондрія. Сколь мало убѣдительности въ изложеніи автора, видно уже изъ сдѣланныхъ нами замѣчаній.

Прямое изслѣдованіе ушей, обѣщавшее, казалось, дать плодотворные результаты, не привело никого изъ авторовъ къ такому разрѣшенію задачи, которое освѣтило-бы всѣ темныя стороны вопроса и въ которомъ нашли-бы себѣ объясненіе всѣ особенности отэматомы, какою она является въ описаніяхъ авторовъ.

Естественно было искать другаго пути, и вотъ Dr. Eugen Fraenkel попытался въ 1884 году разрѣшить вопросъ, экспериментируя на животныхъ. Онъ бралъ завѣдомо здороваго кролика и, подвергая его глубокому хлороформному наркозу, сильно травматизировалъ его уши или руками, или съ помощью деревяннаго молотка. Опыты произведены были надъ 17 ушами десяти кроликовъ. Такимъ способомъ онъ вызывалъ непосредственное развитіе багровой опухоли, напряженной, флюктуирующей, съ весьма возвышенной мѣстной температурой. При патолого-анатомическомъ изслѣдованіи авторъ всегда находилъ, что экстравазатъ помѣщается въ подкожной клѣтчаткѣ и лишь пропитываетъ иногда перихондрій, вообще остающійся въ соединеніи съ хрящомъ. Въ нѣкоторыхъ случаяхъ, впрочемъ, хрящъ былъ изломанъ въ поперечномъ къ своей плоскости направленіи, отломки смѣщались, и въ небольшой промежутокъ между ними иногда затекала кровь.

На основаніи этихъ опытовъ Fraenkel считаетъ себя въ правѣ внести поправку въ ученіе объ отэматомѣ у людей въ томъ смыслѣ, что экстравазатъ, по его убѣжденію, помѣщается всегда подъ кожей, а не между перихондріемъ и хрящомъ. Причину отэматомы онъ видитъ исключительно во вліяніи травмы, хотя не сильной, но часто повторяющейся.

Въ концѣ концовъ работа Fraenkel'я не только ничего не разъяснила, но покрыла отэматому еще большимъ мракомъ, подвергнувъ сомнѣнію даже мѣсто локализаціи экстравазата.

Съ тѣхъ поръ не появлялось уже, по крайней мѣрѣ, въ континентальной европейской литературѣ никакихъ другихъ

сообщеній, кромѣ казуистическихъ, притомъ относящихся главнымъ образомъ къ отэматомѣ у душевно-здоровыхъ лицъ.

Совершенно изолированно стоятъ немногія попытки объяснить отэматому кровоизліяніемъ отъ чисто-невротическихъ вліяній. Сюда относятся опыты Brown-Sequard'a и Baratoux, вызывавшихъ подкожныя кровоизліянія на ушахъ свинокъ и кроликовъ путемъ раненія нѣкоторыхъ участковъ продолговатаго мозга.

И вотъ, чрезъ 28 лѣтъ, ознакомившись съ весьма обогатившейся литературой отэматомы, мы съ неменьшимъ правомъ можемъ повторить восклицаніе Проф. Ѳ. Н. Заварыкина, сдѣланное имъ въ 1863 г.: „прочитавши все это, читатель все-таки остается въ недоумѣніи касательно сущности этого болѣзненнаго процесса!“

Между тѣмъ, какъ свидѣтельствуетъ отчетъ въ Neurologisches Centralblatt von Dr. Mendel 1888. s. 551, на секціи неврологіи и психіатріи 61-го съѣзда нѣмецкихъ естествоиспытателей и врачей общее мнѣніе психіатровъ по этому вопросу состояло въ томъ, что, допуская въ теоріи какое-то предрасположеніе къ отэматомѣ у прогрессивныхъ паралитиковъ, на практикѣ надо держаться идей Gudden'a, такъ-какъ со времени опубликованія его работъ отэматома почти исчезла изъ психіатрическихъ учрежденій.

Однако, возможно-ли удовлетвориться такимъ условнымъ результатомъ многочисленныхъ ученыхъ изысканій? Если мы будемъ такимъ образомъ обходить затрудненія, которыя обнаруживаются при изученіи клиническихъ явленій, наблюдаемыхъ у душевно-больныхъ, то прогрессъ нашей науки станетъ очень сомнительнымъ. Вотъ почему я и принялъ любезное предложеніе уважаемаго Проф. И. П. Мержеевскаго—попытаться самостоятельно разработать вопросъ объ отэматомѣ, воспользовавшись при патолого-анатомическомъ изслѣдованіи нѣкоторыми современными усовершенствованіями въ микроскопической техникѣ.

II.

Прежде чѣмъ приступить къ изложенію своихъ наблюденій, я считаю необходимымъ условиться въ терминахъ, которые я буду употреблять для обозначенія различныхъ

частей уха. Я принимаю, что ухо имѣетъ двѣ поверхности: переднюю—вогнутую и заднюю — выпуклую; три размѣра: вертикальный — отъ высшей точки до низшей, горизонтальный — отъ верхняго края наружнаго отверстія слуховаго прохода по поверхности раковины горизонтально до ея периферіи, и передне-задній или толщину раковины. Затѣмъ различаю двѣ половины, — верхнюю и нижнюю, границею коихъ служитъ горизонтальный размѣръ, и двѣ стороны: медіальную и латеральную, изъ коихъ первая простирается отъ линіи вертикальнаго размѣра до начала слуховаго прохода, а вторая—отъ вышеупомянутой линіи къ периферіи ушной раковины. Периферія раковины въ большей своей части очерчивается завиткомъ,—helix, который внизу непосредственно переходитъ въ кожную складку, серёжку, — lobulus. Медіально отъ helix расположенъ antihelix, — противузавитокъ, а между ними находится длинная борозда,—fossa navicularis. Въ верхней половинѣ раковины, почти въ плоскости вертикальнаго размѣра ея, antihelix дѣлится на двѣ ножки, образующія своимъ расхожденіемъ острый уголъ,—crus antihelicis superius et inferius; углубленное-же пространство между ними и медіальной частью helicis мы называемъ fossa triangularis s. intercrurata. Helix, завитокъ, въ медіальной периферіи верхней половины раковины даетъ отростокъ, идущій почти горизонтально въ латеральномъ направленіи къ antihelix: это—spina helicis, гребешокъ завитка. Между гребешкомъ, нижней ножкой antihelicis и самимъ противузавиткомъ находимъ трехъугольное пространство,—fossa innominata. Книзу отъ нея имѣемъ наиболѣе глубокую и обширную впадину раковины,—fossa conchae. Эта послѣдняя переходитъ медіально въ наружный слуховой проходъ, образуя съ задней стѣнкой его уголъ различной величины. На передней стѣнкѣ отверстія слуховаго прохода замѣчается бугорокъ, обыкновенно ясно двугорбый,—tragus, а противъ послѣдняго, съ латеральной стороны fossae conchae, другой бугорокъ,—antitragus. Онъ образуетъ какъ-бы нижній конецъ antihelicis. Между tragus и antitragus имѣется выемка,—incisura intertragica.

Все это мы вынуждены были оговорить ради избѣжанія недоразумѣній, такъ—какъ въ литературѣ отэматомы встрѣчается большая путаница въ терминологіи, почему иногда трудно понять, о какой именно части уха говоритъ авторъ.

Теперь опишемъ наши личныя наблюденія, обнимающія десять отэматомъ, которыя мы могли констатировать у шести индивидуумовъ клинически [1]).

№ 1. Paralysis progressiva.

Г., крестьянинъ, 32 лѣтъ, русскій. Много лѣтъ проживалъ въ столицѣ, служа въ послѣднее время буфетчикомъ въ одномъ аристократическомъ домѣ. 17 Марта 1889 г. онъ являлся въ амбулаторію больницы Св. Николая Чудотворца въ состояніи маніакальной экзальтаціи, а 21-го числа того-же мѣсяца помѣщенъ въ упомянутую больницу на излѣченіе.

Больной хорошаго питанія и атлетическаго тѣлосложенія. Онъ очень оживленъ, рѣчь быстрая, отчасти непослѣдовательная. Проситъ полѣчить его поскорѣй, такъ-какъ онъ, хотя и здоровъ, но „немного разстроился“ изъ-за несогласій съ женою и ссоры съ дворецкимъ. При физическомъ изслѣдованіи не обнаружено никакихъ соматическихъ разстройствъ. Зрачки равномѣрны, реагируютъ правильно; tremor'а ни въ языкѣ, ни въ конечностяхъ не замѣчено, и только сухожильные рефлексы нѣсколько повышены.

Первые дни своего пребыванія въ больницѣ онъ провелъ въ сильнѣйшемъ буйствѣ: не спалъ, мало ѣлъ, рвалъ платье, бранился и билъ окружающихъ. Былъ помѣщенъ въ темную комнату. Затѣмъ, поспавъ нѣсколько часовъ, совершенно успокоился. Періодъ своего буйства онъ хорошо помнилъ и приписывалъ своему раздражительному состоянію изъ-за упомянутыхъ уже ссоръ. Такіе приступы безпричиннаго буйства, продолжавшіеся иногда по нѣскольку дней, появлялись у него неоднократно, смѣняясь болѣе длительнымъ состояніемъ сравнительнаго спокойствія и даже апатіи. Переводъ больнаго въ изоляціонную комнату всегда былъ сопряженъ съ большими затрудненіями, такъ-какъ онъ обладалъ огромной

---

[1]) Считаю пріятнымъ долгомъ выразить здѣсь свою искренную признательность докторамъ П. Н. Никифорову, О. А. Чечотту, А. Е. Черемшанскому, И. П. Лебедеву, В. В. Ольдероге, Б. В. Томашевскому, С. А. Бѣлякову, Р. И. Радзивиловичу и Н. В. Дмитревскому, которые предоставили мнѣ возможность собрать этотъ клиническій матеріалъ.

силой, которою и пользовался въ широкой мѣрѣ. Повременамъ больной высказывалъ несистематизированныя бредовыя идеи величія: у него много денегъ, онъ сдѣлаетъ много добра своей деревнѣ, построитъ тамъ соборъ и т. п. Обмановъ чувствъ онъ не проявлялъ за все время болѣзни, равно и замѣтныхъ разстройствъ въ двигательной сферѣ. Сонъ былъ вообще плохъ: непродолжителенъ и тревоженъ. Въ скоромъ времени у него появилась булимія: онъ сталъ до такой степени обжорливъ, что насытить его аппетитъ не представлялось никакой возможности. Около этого-же времени, приблизительно съ Іюня, стало замѣтнѣе ослабленіе умственныхъ способностей, что выразилось и большею измѣнчивостью настроенія духа, съ преобладаніемъ періодовъ апатіи, и постепенно наростающей несостоятельностью въ сферѣ логики, и ослабленіемъ памяти.

11-го Октября больной вслѣдствіе сильнаго возбужденія былъ вновь помѣщенъ въ темную комнату. 12-го на утренней визитаціи врачъ констатировалъ у него совершенно схожія отэматомы на обоихъ ушахъ: опухоль выдавалась на передней поверхности раковины, занимая всѣ углубленія и выступы; кожа на опухоли представлялась сине-багроваго цвѣта, припухшею. Лѣченіе отэматомъ выжидательное.

Больной замѣтно худѣлъ, не смотря на обильный пріемъ пищи и, повидимому, исправное пищевареніе. Въ то-же время на кожѣ различныхъ областей тѣла стали появляться въ обильномъ количествѣ фурункулы значительныхъ размѣровъ, а на лѣвомъ предплечьи образовался объемистый абсцессъ, который былъ вскрытъ, послѣ чего довольно быстро наступило заживленіе.

При продолжающемся образованіи фурункуловъ, которые благополучно заживали, въ послѣднихъ числахъ Января 1890 г. на правой голени развилась флегмона. Былъ сдѣланъ глубокій разрѣзъ, причемъ опорожнилось около полустакана гнойной жидкости, содержащей массу детрита. Въ первыхъ числахъ Февраля появилось значительное повышеніе температуры тѣла, доходившее до 41° С и сопровождавшееся частыми и сильными ознобами. Во внутреннихъ органахъ не было констатировано ничего, что могло-бы послужить объясненіемъ такого явленія: врачи остановились на мысли о піэміи. Такое состояніе продолжалось нѣсколько дней безъ

выраженныхъ ремиссій, и 8-го Февраля наступилъ смертельный исходъ.

Вскрытіе дало слѣдующій результатъ: помутнѣніе piae matris, особенно на поверхности лобныхъ и темянныхъ долей; сосуды piae головнаго мозга представляются налитыми кровью, повидимому, избыточно; срощеніе piae съ веществомъ мозга; ependyma всѣхъ желудочковъ шагреневаго вида, усѣяна грануляціями, что рѣзче всего выражено на днѣ четвертаго желудочка; паренхиматозные органы, главнымъ образомъ печень и мышцы сердца, представляютъ признаки жироваго перерожденія; абсцессовъ, по крайней мѣрѣ, макроскопическихъ во внутреннихъ органахъ не найдено [1]).

Оба уха представляли приблизительно одинаковую картину. Они были очень малы, что не гармонировало съ размѣрами другихъ частей головы. Это уменьшеніе вертикальнаго и горизонтальнаго размѣра ушныхъ раковинъ было, повидимому, довольно равномѣрно. Передне-задній размѣръ, наоборотъ, былъ сильно увеличенъ: въ области fossae conchae, наиболѣе толстомъ мѣстѣ, онъ равнялся почти 2 сант. Задняя поверхность представлялась сильно выпуклой и мясистой, въ общемъ сохраняя свои очертанія; на передней поверхности не было видно даже сколько-нибудь ясныхъ слѣдовъ нормальныхъ выступовъ и углубленій: она представлялась лишь слабо-бугристой, и только очертанія helicis до нѣкоторой степени сохранились. Нижней границей этого утолщенія служила нормальная серёжка (lobulus), а медіальной—наружное отверстіе слуховаго прохода, стѣнки котораго не были измѣнены. Въ этихъ предѣлахъ кожа была плотна, морщиниста; нѣкоторыя морщинки въ видѣ лучей сходились къ одной складочкѣ, положеніе которой соотвѣтствовало срединѣ нормальной границы между fossa conchae и наружнымъ отверстіемъ слуховаго прохода. Цвѣтъ кожи былъ вообще нормальный, но мѣстами замѣчались болѣе бѣлыя пятна и полоски; эти бѣлыя мѣста были плотнѣй окружающихъ частей кожи. Все ухо представлялось весьма плотнымъ на ощупъ.

Не имѣя возможности получить цѣлое ухо для изслѣдованія, я вырѣзалъ кусокъ въ видѣ клина, основаніемъ кото-

---

[1]) По скорбному листу больницы для умалишенныхъ Св. Николая Чудотворца въ С.-Петербургѣ.

раго служилъ helix, а усѣченная вершина лежала у слуховаго прохода.

№ 2. Paralysis progressiva.

А. И. Д. пѣхотный офицеръ, 32 лѣтъ. Наслѣдственнаго отягощенія въ анамнезѣ нѣтъ. Въ послѣднее время больной часто употреблялъ спиртные напитки. Въ 1880 году онъ получилъ сифилисъ и, скрывая его отъ окружающихъ, лѣчился весьма небрежно. Съ 1-го Сентября 1889 года сталъ жаловаться на головную боль, ломоту въ рукахъ и ногахъ, былъ скученъ и раздражителенъ. Въ такомъ состояніи онъ участвовалъ съ 12 Сентября по 1-е Ноября того-же года въ работахъ своей части по проведенію шоссейной дороги. За это время окружающіе замѣчали, что иногда у него страдала способность рѣчи и ослабѣвали руки и ноги. По причинѣ нароставшаго ухудшенія болѣзни онъ былъ, наконецъ, отправленъ въ Виленскій военный госпиталь, куда и прибылъ 16 Ноября. Врачебное изслѣдованіе констатировало тогда слѣдующія болѣзненныя явленія: блуждающія самопроизвольныя боли во всемъ тѣлѣ, преимущественно-же въ головѣ и ногахъ; повременамъ потемнѣніе поля зрѣнія; зрачки съужены, но реагируютъ; чувствительность кожи понижена; въ письмѣ и разговорѣ больной пропускаетъ отдѣльные слога; психическое возбужденіе: больной поетъ, въ разговорѣ постоянно перескакиваетъ съ одного предмета на другой; безсонница. Въ Декабрѣ мѣсяцѣ больной подвергся какимъ-то приступамъ судорогъ въ ногахъ „типическаго характера". Около этого-же времени легко было констатировать, что у больнаго появились обильныя мнимо- и ложно-ощущенія: онъ заявляетъ, что видитъ ангеловъ и подвергается внушеніямъ безплотныхъ духовъ, что всѣ окружающіе предметы розоваго цвѣта. Затѣмъ, 12 Декабря галлюцинаціи приняли устрашающій характеръ, и больной впалъ въ сокрушительное буйство. Въ послѣдующіе дни онъ упорно отказывался отъ пищи, не отвѣчалъ на вопросы и безпрестанно двигалъ головой; однако, при одномъ изъ фельдшерскихъ учениковъ говорилъ. Въ такомъ состояніи онъ былъ переведенъ въ С.-Петербургскій Николаевскій военный госпиталь. Въ Виленскомъ госпиталѣ его трактовали, повидимому, какъ больнаго психоневрозомъ. Въ Николаевскій госпи-

таль Д. принятъ 23 Декабря 1889 года. Здѣсь замѣчено слѣдующее: на ягодицахъ ограниченное красное пятно; лицо больнаго блѣдно; зрачки реагируютъ, правый уже лѣваго; языкъ сухъ; пульсъ 78 въ 1′; больной галлюцинируетъ, на вопросы не отвѣчаетъ, принимаетъ различныя позы. Отказа отъ пищи уже не было, и сонъ былъ достаточный. Вскорѣ психическое состояніе больнаго нѣсколько измѣнилось: галлюцинаціи уменьшились, онъ сталъ вообще спокойнѣе и сознательно отвѣчалъ на вопросы. Въ это время онъ обнаружилъ бредъ преслѣдованія: говорилъ, что болѣзнь его произошла отъ преслѣдованія поляковъ за постройку желѣзной дороги и за то, что онъ хочетъ уменьшить стоимость солдатскаго содержанія съ 11 на 10 коп. Отъ лѣкарствъ отказывался, подозрѣвая, что его хотятъ отравить. Въ концѣ мѣсяца возбужденіе вновь усилилось, умножились и галлюцинаціи, вновь появилась безсонница, а въ послѣдующіе мѣсяцы состояніе неистовства преобладало въ картинѣ болѣзни: больной валяется по полу, бьется головой и трется о стѣны, ломаетъ и рветъ все, что попадается ему подъ руку, кричитъ и сильнѣйшимъ образомъ галлюцинируетъ, причемъ галлюцинаціи, повидимому, устрашающаго характера. Кромѣ того, онъ по цѣлымъ часамъ скрежеталъ зубами. На вопросы врача онъ или давалъ безсмысленные отвѣты, или, давъ короткій осмысленный отвѣтъ, вновь впадалъ въ безсвязный бредъ. Въ теченіе этого времени приходилось подолгу держать его въ камзолѣ, привязаннымъ къ кровати. Между тѣмъ аппетитъ и отправленія кишечника были вообще удовлетворительны. Затѣмъ приступы неистовства стали смѣняться сравнительно спокойнымъ состояніемъ. 27-го Марта 1890 года у него констатирована отэматома на правомъ ухѣ и ушибъ носа; а 15 Апрѣля совершенно такая-же опухоль появилась и на лѣвомъ ухѣ. Послѣ возникновенія первой отэматомы произошло рѣзкое ухудшеніе въ общемъ состояніи больнаго: стали появляться въ обильномъ количествѣ фурункулы и абсцессы на кожѣ, и быстро развилось общее исхуданіе, причина котораго была заподозрѣна въ сдѣланныхъ больному нѣсколькихъ фрикціяхъ сѣрой ртутной мази, почему онѣ и были отмѣнены. Въ то-же время аппетитъ больнаго возросъ до степени булиміи. Съ неменьшей быстротой прогрессировало и слабоуміе больнаго, смѣнившее картину неистовства, такъ-что въ половинѣ Іюня онъ

представлялъ, на мой взглядъ, полное распаденіе психической личности. Въ началѣ Августа больной скончался. Вскрытія родственники его не допустили. Прижизненный діагнозъ въ этомъ госпиталѣ: meningo-periencephalitis chronica [1]).

15 Апрѣля 1890 года я въ первый разъ увидѣлъ больнаго и изслѣдовалъ его правую отэматому. Опухоль выдавалась на передней поверхности раковины, маскируя всѣ нормальныя углубленія и выступы послѣдней, и ограничивалась снизу—серёжкой (lobulus), лишь механически растянутой, по периферіи—завиткомъ, отчасти также потерявшимъ свои очертанія, и медіально—наружнымъ отверстіемъ слуховаго прохода, вблизи котораго она круто обрывалась, будучи двумя углубленными бороздками раздѣлена здѣсь на три дольки, неравной величины. Самъ проходъ не былъ занятъ, но его отверстіе было механически съужено надвинувшеюся опухолью; равнымъ образомъ не былъ занятъ и tragus. Кожа представляла нормальный цвѣтъ, и на ощупъ мѣстная температура казалась неповышенной. Въ это время опухоль не представлялась уже сильно напряженной, что было въ началѣ ея существованія, а при пальпаціи передняя стѣнка давала ощущеніе пергамента, причемъ не по всей поверхности она была одинаковой плотности, а встрѣчались неправильной формы участки, имѣвшіе какъ-будто большую толщину и плотность. Мнѣ съ трудомъ удавалось на короткое время останавливать на моихъ вопросахъ вниманіе возбужденнаго и галлюцинировавшаго больнаго, и я могъ убѣдиться, что онъ не ощущаетъ ни самопроизвольной боли въ опухоли, ни при давленіи на нее пальцемъ; между тѣмъ тактильная и болевая чувствительность кожи уха были сохранены. Опухоль флюктуировала при пальпаціи передней стѣнки. Задняя поверхность уха вообще сохраняла свои обычныя очертанія, но какъ-будто была чрезмѣрно выпукла. При ощупываніи этой поверхности получалось впечатлѣніе, что кожные покровы лежатъ на эластической твердой подкладкѣ, т. е. на хрящѣ; но въ двухъ—трехъ ограниченныхъ мѣстахъ хрящъ подъ пальцемъ не ощущался. На кожѣ лица и другихъ областей обнаружены ссадины, но собственно на ушахъ ихъ не было. Пульсъ около 80 въ 1′, достаточно полный и напряженный. Вышеописанную картину

---

[1]) По даннымъ С.-Петербургскаго Николаевскаго военнаго госпиталя.

представляла опухоль еще долгое время, причемъ при повторныхъ изслѣдованіяхъ можно было констатировать, что она становится все болѣе и болѣе тѣстоватою на ощупъ. Наконецъ, спустя около 1½ мѣсяца со дня возникновенія опухоли, ухо сморщилось, потеряло свои нормальныя очертанія, уменьшилось въ вертикальномъ и горизонтальномъ размѣрахъ и увеличилось въ передне-заднемъ.

Изслѣдуя 15-го Мая отэматому праваго уха у этого больнаго, я имѣлъ счастливый случай замѣтить на его лѣвомъ ухѣ эту опухоль чуть-ли не въ самый моментъ ея возникновенія. Если мнѣ не измѣняетъ память, во всей извѣстной мнѣ литературѣ не встрѣчается указанія на то, чтобы кому-либо изъ врачей удалось наблюдать процессъ возникновенія отэматомы этого типа, т. е. занимающей всю поверхность уха: обыкновенно на утренней визитаціи врачъ, видѣвшій больнаго наканунѣ, совершенно неожиданно встрѣчалъ у него такую отэматому уже, такъ сказать, въ полномъ цвѣту.

In fossa conchae, именно у самаго отверстія слуховаго прохода я замѣтилъ опухоль, величиною съ горошину, напряженную, флюктуирующую; цвѣтъ кожи на ней представлялся нормальнымъ, равнымъ образомъ не замѣчалось прилива и на остальной поверхности ушной раковины; мѣстная температура на ощупъ была нормальна; самопроизвольной боли и въ этомъ ухѣ больной не ощущалъ, тогда-какъ и здѣсь тактильная и болевая чувствительность были, повидимому, сохранены. Задняя поверхность ушной раковины представлялась нормальной. Ухо вообще имѣло правильныя очертанія, но завитокъ въ верхней половинѣ былъ слабо развитъ. Пока я продолжалъ изслѣдованіе больнаго, опухоль наростала и, самое большее, чрезъ ¼ часа она имѣла уже величину порядочнаго боба. Предполагая, что опухоль будетъ наростать, по крайней мѣрѣ, въ теченіе многихъ часовъ, я уѣхалъ, попросивъ окружающихъ лицъ изъ служебнаго персонала, подъ надзоромъ которыхъ находился больной въ тотъ день, время отъ времени удостовѣряться, насколько опухоль распространилась по поверхности уха. Оказалось, однако, что уже очень скоро по моемъ отъѣздѣ,—часа черезъ два, опухоль заняла уже всю переднюю поверхность уха, а затѣмъ постепенно становилась лишь выпуклѣе,—„набухала“. Увеличеніе напряженія опухоли продолжалось, повидимому, и въ

послѣдующіе первые дни ея существованія. Въ моментъ наибольшаго развитія она представилась мнѣ въ формѣ половины куринаго яйца, разрѣзаннаго отъ носка къ основанію нѣсколько вкось, такъ-что вершина носка осталась цѣликомъ на этой половинѣ. Вообразивъ себѣ, что это полуяйцо приложено своимъ срѣзомъ къ передней поверхности уха такимъ образомъ, чтобъ вершина носка обращена была вверхъ и немного кнаружи, мы получимъ ясное представленіе о формѣ опухоли. На упомянутой конусообразной вершинѣ стѣнка опухоли оказывалась на ощупъ болѣе тонкой и сильно просвѣчивала темно-синимъ цвѣтомъ. Отъ этого синяго, неправильно-кругловатаго пятна отходили въ радіальномъ направленіи полоски такого-же цвѣта, истончаясь по мѣрѣ удаленія отъ пятна: въ общемъ получалась звѣздообразная фигура.

Цвѣтъ кожи въ остальныхъ частяхъ поверхности опухоли былъ блѣднѣе нормальнаго, мѣстная температура кожи не была повышена. Границами опухоли служили тѣ-же части, что и на правомъ ухѣ. Съ передней стороны легко можно было ощутить флюктуацію. На задней поверхности въ это время на всемъ протяженіи прощупывался хрящъ. Все это ухо нѣсколько отвисало кпереди и книзу. Въ дальнѣйшемъ теченіи опухоль представляла тѣ-же явленія, и что правосторонняя. Въ то время, когда напряженіе опухоли значительно уменьшилось, можно было усмотрѣть, что передняя стѣнка ея представляетъ углубленія въ видѣ плоскихъ фасетокъ. Пальпаціей можно было убѣдиться, что стѣнка въ этихъ углубленныхъ мѣстахъ болѣе толста, какъ-будто имѣлся здѣсь хрящъ. Кромѣ того, въ теченіе этого времени обнаружился дефектъ хряща въ задней стѣнкѣ: у самой периферіи верхняго латеральнаго сектора на небольшомъ пространствѣ уже не получалось ощущенія присутствія хряща. На соотвѣтствующемъ этому дефекту мѣстѣ передней стѣнки не было твердой фасетки. Въ половинѣ Іюня и это ухо подверглось такому-же сморщиванію, какъ и правое. Такимъ образомъ, отъ момента возникновенія этой отэматомы до окончательнаго исчезновенія въ ней флюктуаціи и тѣстоватости прошло приблизительно два мѣсяца.

№ 3. Paralysis progressiva.

Прусскій подданный Л. Г. Л., торговый агентъ, 41 года. Больной послѣдніе пятнадцать лѣтъ проживалъ въ С.-Петербургѣ. Въ анамнезѣ сифилисъ и алкоголизмъ отрицаются, равнымъ образомъ нѣтъ указаній и на психопатическую наслѣдственность. Съ осени 1884 года начало у него слабѣть зрѣніе въ обоихъ глазахъ, а къ концу 1885 года амбліопія достигла высшей степени. Еще ранѣе онъ дважды страдалъ желтухой и затѣмъ сталъ испытывать сильныя боли въ правой ногѣ, принимавшіяся за ревматическія. Онъ былъ и въ здоровомъ состояніи раздражителенъ, а въ 1889 году раздражительность его значительно усилилась. Въ это время онъ былъ изслѣдованъ авторитетнымъ спеціалистомъ, и у него были констатированы табетическіе симптомы: отсутствіе колѣнныхъ сухожильныхъ рефлексовъ, съуженіе зрачковъ, атрофія соска зрительнаго нерва; походка его имѣла до нѣкоторой степени атактическій характеръ. Съ Октября того-же года психическое состояніе больнаго стало быстро ухудшаться: обнаружилось, между прочимъ, ослабленіе памяти, явилась наклонность къ аггрессивнымъ поступкамъ. Онъ сталъ замѣтно худѣть и слабѣть, а между тѣмъ аппетитъ его постоянно возросталъ. 3-го Февраля 1890 г. онъ былъ принятъ въ клинику Проф. И. П. Мержеевскаго.

Рис. 1. Отэматома лѣваго уха случ. № 2 въ періодѣ всасыванія: a.—фасетки, b.—закрытый опухолью слуховой проходъ.
(Рис. съ фотограф. Алелековъ).

Здѣсь при изслѣдованіи больнаго найдено, сверхъ уже упомянутыхъ явленій, слѣдующее.—Свѣтъ онъ, повидимому, еще различалъ, но не могъ сосчитать пальцевъ изслѣдователя ни на какомъ разстояніи. Пульсъ удовлетворительно наполненный, ритмическій. Походка отчасти атактическая, но болѣе преобладаетъ въ ней парэтическій характеръ. Въ языкѣ и конечностяхъ дрожаніе. Кожная чувствительность на нижнихъ

конечностяхъ ослаблена. Рѣчь несовсѣмъ внятна, такъ-какъ больной часто спотыкается на слогахъ, или пропускаетъ отдѣльные слога. (Говорилъ исключительно по-нѣмецки). Роста высокаго, исхудалый. Въ парэнхиматозныхъ органахъ никакихъ болѣзненныхъ явленій не обнаружено.

Къ врачамъ и ко всѣмъ окружающимъ больной относился съ величайшимъ недружелюбіемъ, кричалъ на всѣхъ, подходившихъ къ нему, и, видимо, не сознавалъ, гдѣ онъ находится. Настроеніе духа было вообще гнѣвное, даже когда его предоставляли самому себѣ; раздражившись-же на кого-нибудь, онъ легко плакалъ. Былъ очень упрямъ.

Въ дальнѣйшемъ теченіи болѣзни картина была крайне однообразна: больной проводилъ время преимущественно въ постели, лежа въ одной стереотипной позѣ,—на спинѣ, съ вытянутыми ногами, и по цѣлымъ часамъ гладилъ руками животъ поверхъ одѣяла, сохраняя угрюмое выраженіе на лицѣ. На вопросъ, зачѣмъ онъ дѣлаетъ эти манипуляціи, онъ отвѣчалъ иногда: „das ist nützlich“.

Повременамъ удавалось услышать отъ него и выраженіе бреда: онъ считалъ себя барономъ, очень богатымъ человѣкомъ, попавшимъ въ плѣнъ къ разбойникамъ, которые выдаютъ себя за врачей. Аппетитъ имѣлъ болѣзненно увеличенный, кишечникъ и мочевой пузырь работали вообще удовлетворительно. Память была ослаблена уже въ моментъ пріема больнаго въ клинику и постепенно падала, въ то-же время и другія явленія слабоумія прогрессировали.

Неоднократно было констатировано, что уши больнаго безъ всякаго, повидимому, внѣшняго повода представлялись нѣсколько припухшими, багровыми, горячими на ощупъ. Эти явленія иногда наблюдались на одномъ только лѣвомъ ухѣ, а иногда на обоихъ ушахъ одновременно, но на лѣвомъ всегда въ болѣе рѣзкой степени. 12-го Іюня врачъ констатировалъ у больнаго отэматому, занимавшую всю переднюю поверхность лѣваго уха.

Приблизительно въ концѣ Іюня, или въ началѣ Іюля, какъ въ психическомъ отношеніи, такъ и въ общемъ состояніи организма произошелъ замѣтный скачокъ къ худшему: гнѣвливость уступила преобладающее мѣсто апатіи, питаніе стало быстро падать, слабость возрастать, появились пролежни на крестцѣ и лѣвомъ вертлугѣ, и послѣ длительной агоніи больной 9-го Августа скончался.

Сдѣлано было вскрытіе черепной полости и позвоночнаго канала на свѣжемъ трупѣ. Въ спинномъ мозгу признаки склероза заднихъ столбовъ. Твердая оболочка головнаго мозга безъ явныхъ измѣненій. Мягкія оболочки повсюду рыхлы и отечны, а на выпуклой поверхности большаго мозга и мозжечка, на продолговатомъ мозгу и въ средней области основанія мозга pia помутнѣна, представляетъ бѣловато-сѣрый оттѣнокъ, и мѣстами наблюдаются на ней болѣе насыщенныя, желтоватыя пятнышки, величиной съ булавочную головку, имѣющія видъ ограниченной гнойной инфильтраціи. Съ выпуклой поверхности полушарій, особенно въ области лобныхъ долей, pia снимается несовсѣмъ легко,—захватывая кусочки коры. Извилины мозга узки, борозды между ними очень глубоки, что особенно рѣзко выражено въ переднихъ центральныхъ дольках. Большіе сосуды на основаніи мозга замѣтныхъ измѣненій не представляютъ. Nervi optici, chiasma и tracti nervorum opticorum атрофированы, склерозированы, желтоватаго цвѣта и восковаго блеска. Передніе бугры четверохолмія тоже рѣзко атрофированы. Glandula pinealis увеличена. Кора головнаго мозга на разрѣзѣ представляется въ видѣ блѣдной, истонченной пластинки. Вещество большихъ узловъ гиперэмировано. Ependyma повсюду блѣдна и отечна. Значительное скопленіе безцвѣтной, прозрачной жидкости въ подпаутинномъ пространствѣ и въ желудочкахъ.

Микроскопическое изслѣдованіе мозга, произведенное д-ромъ А. Ф. Эрлицкимъ, констатировало, что наиболѣе рѣзкимъ измѣненіемъ коры являлась атрофія мозговыхъ клѣтокъ, въ особенности большихъ клѣтокъ центральныхъ долекъ. Въ спинномъ мозгу, въ заднихъ столбахъ—разращеніе соединительной ткани.

Мною взято для изслѣдованія лѣвое ухо цѣликомъ и кусочекъ хряща праваго вблизи слуховаго прохода.

При моемъ осмотрѣ 12 Іюня отэматома выдавалась на передней поверхности уха, имѣла уже наибольшіе размѣры, ограничиваясь по периферіи очертаніями завитка, снизу — серёжкой, и простиралась вплоть до отверстія слуховаго прохода, который и закрывала механически. Здѣсь опухоль представляла двѣ короткія бороздки, раздѣлявшія ее какъ-бы на 3 ножки. Tragus былъ свободенъ. Общій видъ опухоль имѣла такой-же, какъ въ вышеописанномъ

случ. № 2. Она флюктуировала. Передняя стѣнка представлялась какъ-будто болѣе толстой въ нижней половинѣ опухоли. Описанная въ случ. № 2 звѣздчатая фигура и здѣсь наблюдалась. Опухоль была напряжена, покровы лоснились, представляли умѣренную степень багровой окраски, мѣстная температура на ощупъ казалась повышенной. Больной на мой вопросъ отвѣтилъ, что опухоль не болитъ, но при ощупываніи ея онъ морщился и спѣшилъ устранить мою руку. Задняя стѣнка опухоли на всемъ протяженіи давала ощущеніе, повидимому, неразрушеннаго хряща. Уже 14-го числа было замѣчено, что багровая окраска кожи стала слабѣе, а подъ 16 числомъ мною отмѣчено въ исторіи болѣзни: „Опухоль начала замѣтно всасываться; лоснистость исчезла въ значительной степени, напряженіе меньше". На слѣдующій день было записано: „На поверхности опухоли кожа уже представляетъ наклонность къ морщинистости. Опухоль нѣсколько опала". 18-го числа на границахъ опухоли получилось уже ощущеніе „наростающей консистенціи" а 19-го мнѣ пришлось внести поправку въ эти наблюденія, записавъ: „Помѣченное $^{16}/_{VI}$ начало всасыванія, видимо, должно относиться только къ припухлости покрововъ, такъ-какъ скопленіе крови подъ покровами и сегодня не обнаруживаетъ уменьшенія". Кромѣ того, подъ этимъ-же числомъ записано слѣдующее наблюденіе: „Сегодня на задней поверхности раковины прощупывается дефектъ хряща въ видѣ полоски, идущей вдоль завитка, длиною около 1 сант." Образованіе этого дефекта произошло во время самаго изслѣдованія опухоли: указательный палецъ моей правой руки, лежавшій на задней поверхности опухоли, приблизительно, на высотѣ нижней ножки antihelicis, вдругъ получилъ ощущеніе внѣзапнаго ослабленія сопротивленія. 20-го числа на этомъ мѣстѣ найдена опухоль, величиною съ горошину, флюктуирующая. Видъ всей опухоли уха, по сравненію съ впечатлѣніемъ предшествовавшаго дня былъ таковъ, что заставилъ предположить увеличеніе ея за эти сутки. Въ послѣдующемъ теченіи объемъ и напряженіе опухоли представляли неоднократно колебанія то въ сторону плюса, то въ сторону минуса. Такъ дѣло шло приблизительно до Іюля, когда процессъ обратнаго развитія получилъ, повидимому, уже непрерывный ходъ. Тогда передняя стѣнка опухоли давала уже

ощущеніе пергамента, мѣстами представляла болѣе плотные островки, и на поверхности ея замѣчались углубленныя фасетки; но все-же она оставалась сильно выпуклою и флюктуировала. Наконецъ въ размѣрахъ ея произошелъ рѣзкій скачокъ: въ теченіе какихъ-нибудь двухъ—трехъ дней она такъ сморщилась, что ухо получило видъ толстой шляпки высушеннаго гриба, и на немъ нельзя уже было найти флюктуирующаго мѣста. За исключеніемъ fossae triangularis и отчасти fossae navicularis, всѣ остальныя нормальныя очертанія раковины были уничтожены; вертикальный и горизонтальный размѣры представлялись уменьшенными, а передне-задній увеличеннымъ. Серёжка и слуховой проходъ остались безъ измѣненій.

№ 4. А. Т., мѣщанинъ г. Р., торговецъ, 42 лѣтъ, женатъ, трое дѣтей, изъ коихъ двое „въ болѣзненномъ состояніи". Получилъ образованіе въ уѣздномъ училищѣ. Былъ разражительнаго и вспыльчиваго характера, имѣлъ склонность къ спиртнымъ напиткамъ и половымъ излишествамъ. Неизвѣстно когда, но страдалъ какою-то венерическою болѣзнью. Наслѣдственное отягощеніе категорически отрицается. Ранѣе вообще не болѣлъ. Съ развитіемъ настоящей болѣзни замѣтно перемѣнился: мѣсяца за два до поступленія въ больницу сталъ грустенъ и неподвиженъ, забывалъ недавнія событія, сталъ благодушнѣе относиться къ окружающимъ. Принятъ въ больницу „Всѣхъ Скорбящихъ" 16 Ноября 1889 года. Здѣсь въ первое время было констатировано слѣдующее.—Больной хорошаго тѣлосложенія и питанія; правый зрачокъ гораздо шире лѣваго, оба расширены и слабо реагируютъ на свѣтъ; языкъ дрожитъ и, высунутый, отклоняется въ правую сторону; правый уголъ рта опущенъ. Выраженіе лица довольное, веселое. Колѣнные рефлексы отсутствуютъ, мышечные ослаблены, кожная чувствительность сильно понижена. Память рѣзко ослаблена. Бредъ богатства. Больной не отдаетъ себѣ яснаго отчета о томъ, гдѣ онъ находится. Аппетитъ хорошъ, сонъ не всегда достаточенъ. Въ Январѣ 1890 года больной сталъ замѣтно хуже ходить. Въ Февралѣ: „сталъ повременамъ нечистоплотенъ, ѣстъ много, отправленія желудочно-кишечнаго канала правильны".

Приблизительно съ Апрѣля больной безъ посторонней помощи уже не могъ ходить. На спинѣ, конечностяхъ и особенно на ягодицахъ находятся въ большомъ количествѣ ве-

реда, которые, вскрываясь, образуютъ изъязвленія; нѣкоторыя изъ этихъ изъязвленій представляютъ глубокіе фистулёзные ходы. На тылѣ обѣихъ стопъ небольшой отекъ, сильнѣе на правой сторонѣ. Былъ констатированъ рѣзко выраженный склерозъ артерій, слабый и неритмическій пульсъ. Къ Маю больной представлялъ уже картину полнаго распада интеллекта; въ то-же время на крестцѣ образовался пролежень „отъ вередовъ", тогда-какъ въ другихъ мѣстахъ вереда скоро заживали. Отеки ногъ увеличивались, почему больному были назначаемы средства, регулирующія дѣятельность сердца; благодаря имъ, пульсъ сталъ правильнѣе, давая около 100 ударовъ въ 1′. Съ Іюня повременамъ сталъ появляться у больнаго trismus. Такъ шло дѣло до 12 Іюля, когда впервые были замѣчены небольшія отэматомы на обоихъ ушахъ въ области fossae conchae. Больной къ этому времени уже окончательно потерялъ членораздѣльную рѣчь и только мычалъ. 28 Августа изъ слуховаго прохода праваго уха показалось кровянистое отдѣленіе, а на правой сторонѣ лица и по всему лбу были замѣчены экхимозы. Скорбутическихъ явленій на деснахъ и на кожѣ другихъ областей не было. Утромъ 2 Сентября больной скончался. Аппетитъ Т. до послѣдняго дня жизни характеризуется въ исторіи болѣзни словомъ „прекрасный", равнымъ образомъ и отправленія кишечника [1]).

Вскрытіе было произведено лично многоуважаемымъ директоромъ больницы, докторомъ А. Е. Черемшанскимъ, который и разрѣшилъ мнѣ взять для изслѣдованія оба отэматозныхъ уха цѣликомъ. Главнѣйшіе результаты вскрытія привожу вкратцѣ.—Общее исхуданіе, сильнѣйшій склерозъ черепныхъ костей съ исчезновеніемъ diploë на большомъ протяженіи; вѣсъ мозга съ оболочками 1338 грм. Otitis media et interna dextra со слизисто-гнойнымъ отдѣленіемъ. Венозные синусы бѣдны кровью. Сплошное помутнѣніе мягкихъ оболочекъ большаго мозга и мозжечка съ бѣловатыми полосками по направленію сосудовъ; отекъ arachnoideae и piae, слабое наполненіе сосудовъ послѣдней; она приращена мѣстами къ поверхности извилинъ, особенно въ лобныхъ доляхъ; стѣнки сонныхъ артерій нѣсколько утолщены, сосуды основанія мозга безъ бляшекъ; hydrocephalus internus, желудочки

---

[1]) Изъ скорбнаго листа больницы „Всѣхъ Скорбящихъ".

растянуты, ependyma шагреневаго вида. Легкія свободны. По бороздамъ сердца—атрофированный жиръ; сердце увеличено, преимущественно въ длину (вѣсъ 332 грм.); у дуги аорты узловатыя утолщенія; клапаны нормальны; мускулатура сердца плотная; сердечныя полости наполнены довольно плотными сгустками крови. Печень богата кровью, вѣситъ 1270 грм. Селезенка нѣсколько увеличена, равно какъ, повидимому, и почки.

Я имѣлъ случай сдѣлать прижизненное изслѣдованіе обоихъ ушей этого субъекта тогда, когда отэматомы были уже въ періодѣ обратнаго развитія. Онѣ выдавались на передней поверхности раковины in fossa conchae, флюктуировали; кожа на нихъ имѣла цвѣтъ багровый, но приближающійся къ нормальному въ большей степени, чѣмъ кожа частей вышележащихъ; величина опухолей не превосходила воложскаго орѣха. Лѣвая отэматома была нѣсколько больше правой.

На периферіи опухолей прощупывались въ передней стѣнкѣ ея твердые кусочки; при давленіи на нихъ пальцемъ получалось такое ощущеніе, какъ-будто они трутся о прилегающій ушной хрящъ, имѣя одинаковую съ нимъ плотность. Чрезъ заднюю поверхность ушей прощупывался хрящъ безъ дефектовъ.

Весьма интересенъ былъ результатъ изслѣдованія вышележащихъ частей, казавшихся утолщенными. Кожа этихъ частей была багрово-красная, температура ея замѣтно повышена, а при повторномъ сдавливаніи этихъ частей между двумя пальцами получалось ощущеніе сближающихся и расходящихся твердыхъ пластинокъ. Все это наблюдалось въ симметрическихъ частяхъ того и другаго уха. Пульсъ былъ весьма слабо напряженъ.

№ 5 И. Ф. Д. 55 лѣтъ, артиллерійскій офицеръ, поступилъ въ С.-Петербургскій Николаевскій военный госпиталь 6 Февраля 1890 г. Болѣзнь обнаружилась два года тому назадъ. Выражаясь вначалѣ только грустью и раздражительностью, она давала свѣтлые промежутки. Больной въ періоды ухудшенія то жаловался на оскорбленія по службѣ, то радовался, воображая, что онъ выигралъ 200 т. и въ одинъ день дослужился до высшаго воинскаго чина. Наслѣдственность отрицается. Больной не имѣлъ склонности къ спирт-

нымъ напиткамъ и не курилъ табаку. За двадцать лѣтъ до поступленія въ госпиталь онъ заразился сифилисомъ. По пріемѣ его въ госпиталь, онъ проявилъ слабоумный бредъ величія,—называя себя то княземъ Болгаріи, то даже Богомъ. Въ послѣдующіе дни онъ бывалъ временами возбужденъ: кричалъ, билъ прислугу и т. п. Ѣлъ достаточно, спалъ мало. Правый зрачокъ шире лѣваго; языкъ дрожитъ; кожа суха, много ссадинъ на ней; рѣчь затруднена. Животъ вздутъ. Пульсъ 120 въ 1′. Отекъ въ нижнихъ конечностяхъ. При ходьбѣ больной шатается, при поворотахъ падаетъ. Въ Мартѣ мѣсяцѣ замѣчено, что силы больнаго постепенно падаютъ, хотя онъ ѣлъ и спалъ хорошо. Въ началѣ Апрѣля была констатирована какая-то язва на лѣвомъ предплечьи, величиною въ $1^1/_2$ кв. сант., и краснота кожи въ окружности ея. Въ Маѣ записано, что онъ „ѣстъ достаточно; повременамъ буйство; фурункулы и абсцессы на спинѣ; иногда задержаніе мочи“. Приблизительно въ срединѣ Іюня у больнаго была замѣчена отэматома на правомъ ухѣ [1]).

Я видѣлъ больнаго дважды: въ первый разъ, 16 Іюня, отэматома выдавалась на передней поверхности уха in fossa innominata, имѣя границами сверху crus inferius противузавитка, снизу—spinam helicis; величиной она была съ лѣсной орѣхъ; флюктуировала; на периферіи передней стѣнки ея прощупывались небольшіе твердые участки, какъ въ предъидущемъ случаѣ; кожа была мало воспалена, но въ центрѣ опухоли синевато просвѣчивала. Больной въ это время постоянно находился въ постели, представляя значительную степень слабости сердечной дѣятельности. Онъ принималъ регулирующія дѣятельность сердца средства. Въ другой разъ, приблизительно черезъ мѣсяцъ, я видѣлъ его уже на ногахъ, болѣе бодрымъ, но въ отношеніи психическомъ нельзя было констатировать какого-нибудь улучшенія: Д. былъ уже въ высокой степени слабоумнымъ. При осмотрѣ ушей я замѣтилъ, что отэматома уже вышла за первоначальные предѣлы, занявъ и часть fossae conchae; in fossa innominata она

---

[1]) По скорбному листу Николаевскаго военнаго госпиталя.

представлялась уже сморщенной, не давала флюктуаціи, а in fossa conchae—была сравнительно свѣжею, сильнѣе выдавалась и флюктуировала. Граница между этими двумя частями была выражена не рѣзко. Съ тѣхъ поръ я потерялъ этого больнаго изъ виду.

№ 6. Въ томъ-же госпиталѣ я видѣлъ еще одного больнаго.—солдата Б., у котораго я наблюдалъ уже сморщившуюся отэматому на обоихъ ушахъ. Этотъ больной, въ возрастѣ между 20 и 25 годами, на мой взглядъ, представлялъ признаки hebephreniae: на общемъ фонѣ какъ-будто грустнаго настроенія, онъ обнаруживалъ наклонность къ шаловливымъ выходкамъ. Вскорѣ онъ былъ отправленъ на родину. Ни анамнеза, ни теченія его болѣзни я не имѣлъ случая узнать. Около мѣсяца спустя послѣ моего перваго осмотра, я нашелъ его уже значительно измѣнившимся: онъ похудѣлъ, и на шеѣ его, особенно съ лѣвой стороны, выдавались какія-то кистовидныя образованія, повидимому, исходившія изъ лимфатическихъ железъ. Рисунокъ 2 представляетъ снимокъ со сморщеннаго лѣваго уха этого больнаго.

Здѣсь уменьшеніе размѣровъ уха произошло главнымъ образомъ на счетъ горизонтальнаго; кромѣ того, обращаетъ на себя вниманіе гребень, выступающій почти подъ прямымъ угломъ къ поверхности уха и заключавшій въ себѣ, повидимому, хрящевую пластинку.

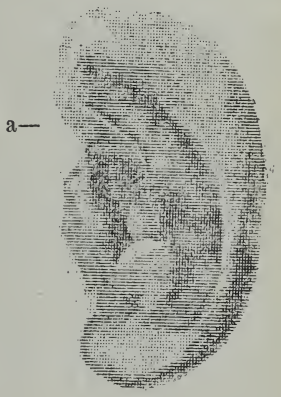

Рис. 2. Сморщенное послѣ отэматомы лѣвое ухо сл. № 6. а. —выстоящій гребень, вслѣдствіе смѣщенія пластинки хряща.
(Рис. съ фотогр. Алелековъ).

Желая умножить свой матеріалъ казуистикой изъ литературы вопроса, мы, къ сожалѣнію, убѣдились, что она очень бѣдна: прежніе авторы, имѣвшіе въ своей практикѣ много случаевъ отэматомы, обыкновенно не сообщали ихъ въ отдѣльности, а давали синтетическое описаніе картины и теченія болѣзни; авторы-же позднѣйшіе, какъ мы уже видѣли, занимались преимущественно изысканіями причинъ возникновенія опухоли, лишь мимоходомъ упоминая иногда о той или другой частности въ картинѣ какого-нибудь случая.

Сверхъ того, мы не встрѣтили ни одного сообщенія по статистикѣ отэматомы, которая, повидимому, вовсе нигдѣ не велась правильнымъ образомъ. Въ виду такихъ обстоятельствъ, намъ приходилось сдѣлать одно изъ двухъ: или для каждой стороны вопроса вести отдѣльный счетъ тѣхъ случаевъ, гдѣ эта частность упомянута, и затѣмъ полученные частные выводы суммировать; или взять только тѣ случаи, въ описаніи которыхъ находимъ, по крайней мѣрѣ, указанія на важнѣйшія стороны вопроса, и по нимъ составить общее представленіе о клиническомъ теченіи отэматомы. Послѣдній путь мы предпочли, такъ-какъ намъ казалось, что, воспользовавшись первымъ, мы рисковали получить искусственную смѣсь признаковъ, а не синтезъ.

Собранный казуистическій матеріалъ обнимаетъ всего лишь 31 отэматому у 25 душевно-больныхъ, а прибавивъ къ нимъ 10 отэматомъ, наблюдавшихся нами у 6 субъектовъ, получимъ всего 41 опухоль у 31 душевно-больнаго. Для удобства обозрѣнія мы представляемъ этотъ матеріалъ въ видѣ нижеслѣдующей таблицы А., вопросъ-же объ отэматомѣ у душевно-здоровыхъ мы разсмотримъ отдѣльно. (См. табл. на стр. 40—43).

Къ этой таблицѣ необходимо сдѣлать нѣкоторыя дополнительныя указанія. Два первыхъ случая Cossy—многолѣтніе, хроническіе маньяки, т. е., по современнымъ воззрѣніямъ, либо неизлѣчимые паранойики, либо вторично-слабоумные; четвертый случай касается также многолѣтняго періодическаго психоза, причемъ больной во время ремиссій, какъ говоритъ Löwengardt, „профанамъ“ казался здоровымъ, т. е. былъ уже слабоумнымъ; наконецъ, и въ нашемъ случаѣ № 6 дѣло шло, безъ всякаго сомнѣнія, о неизлѣчимомъ слабоуміи.

Своего больнаго Marcé называетъ меланхоликомъ, но изъ приведенной имъ исторіи болѣзни намъ было не трудно убѣдиться, что здѣсь былъ нетипическій прогрессивный параличъ; онъ-же, безъ сомнѣнія, подразумѣвается и въ діагнозѣ primäre dementia въ № 26. Leubuscher не сообщаетъ діагноза своихъ 10 больныхъ, но говоритъ, что всѣ они были въ болѣе или менѣе глубокой степени слабоумны, отличались упадкомъ питанія, а большинство изъ нихъ и дизкразіями. Тѣ патолого-анатомическія измѣненія въ мозгу этихъ субъек-

товъ, которыя онъ описалъ въ общемъ изложеніи, а для двухъ случаевъ и въ отдѣльности, не позволяютъ намъ сомнѣваться въ томъ, что онъ имѣлъ дѣло съ прогрессивнымъ параличомъ, или съ подобными ему органическими страданіями мозга. Остается, такимъ образомъ, неизвѣстнымъ родъ болѣзни въ одномъ случаѣ.

Сводя итогъ, мы видимъ, что 26 больныхъ изъ числа 31 страдали прогрессивнымъ параличомъ помѣшанныхъ, что составляетъ безъ малаго 84%, и лишь 16% падаютъ на другія состоянія слабоумія. Замѣчательно, что такое-же отношеніе получаемъ мы и для собственныхъ нашихъ 6-ти случаевъ: и здѣсь на прогрессивный параличъ падаютъ 83,3%. Такъ-какъ этотъ выводъ изъ сравнительно малаго числа случаевъ согласуется съ убѣжденіемъ психіатровъ былыхъ временъ, когда отэматома была не рѣдкость, то и наши малыя цифры пріобрѣтаютъ вѣсъ. Такимъ образомъ мы въ правѣ условно считать отэматому за принадлежность только прогрессивнаго паралича, разумѣя здѣсь и всѣ его разновидности, и ниже будемъ вести рѣчь лишь объ отэматомѣ паралитиковъ, а не душевно-больныхъ вообще.

Итакъ для дальнѣйшихъ выводовъ мы будемъ имѣть въ виду 35 опухолей у 26 паралитиковъ.

Мы видимъ, что въ 18 случаяхъ отмѣченъ упадокъ питанія, слабость и даже истощеніе, а изъ нихъ въ 8 имѣемъ указаніе еще на пораженіе кожи, въ видѣ обильныхъ фурункуловъ, или пролежней. Въ описаніяхъ остальныхъ 8 случаевъ вовсе не было обращено вниманія на общее состояніе больныхъ.

Смерть слѣдовала minimum чрезъ нѣсколько дней и maximum болѣе, чѣмъ чрезъ 4 мѣсяца: въ среднемъ приблизительномъ выводѣ чрезъ 2 мѣсяца, что и соотвѣтствуетъ истощенному состоянію больныхъ. Полъ—мужескій, и лишь въ трехъ случаяхъ—женскій. Разъ мы изучаемъ отэматому паралитиковъ, то нѣтъ ничего удивительнаго, что она у женщинъ наблюдалась въ 9 разъ рѣже, чѣмъ у мужчинъ: намъ нѣтъ нужды придумывать какія-нибудь особыя причины для этого факта, когда мы знаемъ, что прогрессивнымъ параличомъ женщины поражаются очень рѣдко. Возрастъ больныхъ тотъ, которому наиболѣе свойственъ прогрессивный параличъ.

Указанія графы VI могутъ дополнить характеристику

Таб

№ по порядку.	ДУШЕВНО-БОЛЬНЫЕ.						
	I. Форма основной болѣзни.	II. Общее состояніе и осложненія.	III. Исходъ основной болѣзни.	IV. Полъ.	V. Возрастъ.	VI. Время возникновенія опухоли.	V Указа этіо
1	Mania chronica.	Исхуданіе.	—	муж.	33	Чрезъ много лѣтъ отъ начала болѣзни.	
2	Mania chronica.	Кахектикъ. «Cancer du rectum».	—	м.	48		
3	?	—	—	м.	—	—	Уда
4	Psychosis periodica.	Хорошее питаніе.	—	м.	31	Чрезъ много лѣтъ.	-
5	Hebephrenia. (?)	Упадокъ питанія, кистопод. опухоли шейныхъ лимфатическихъ железъ.	—	м.	25?	—	-
6	Paralys. progress.	Сильная слабость.	Смерть чрезъ 2 мѣсяца по образ. опух.	м.	34	Чрезъ 3 года.	-
7	Dementia paralytica.	Общее состояніе неизвѣстно.	Смерть чрезъ 2 мѣсяца.	м.	47	—	-
8	Melancholia (Paral. progr. atypica ?)	Отеки, истощеніе.	Смерть чрезъ 4 мѣсяца.	м.	40	—	Кор чрезъ
9	Paralysis progressiva.	Истощеніе, фурункулы, петехіи.	Смерть чрезъ 1 мѣсяцъ.	м.	37	Чрезъ 2 года.	Вел особен покойн
10		Тоже, глубокій decubitus.	Смерть чрезъ 3 мѣсяца.	жен.	34	Чрезъ 2 года.	-
11—18		Истощеніе.	—	7 м. 1 ж.	—	—	-

а А.

НАЯ ОПУХОЛЬ УХА.				X.	XI.
ШИ. Видъ опухоли.			IX.		
Праваго уха.	Поверхность.	Наибольшій размѣръ.	ОСОБЫЯ ЗАМѢЧАНІЯ.	Авторы.	Число опухолей.
—	Передн.	Занята была вся поверхность.	Сморщиваніе наступало чрезъ 3—4 недѣли.	Cossy.	2
1			Прижизненный разрѣзъ: дно полости изъ хряща, неровнаго; содержимое—свернувшаяся кровь.		
—	Тоже.	Незначител.	—	Gudden.	1
—	Тоже.	Вся поверхность.	Въ свертках крови кусочки хряща. Сначала была съ горошину, а чрезъ 1 мѣсяцъ вдругъ увеличилась.	Löwengardt (изъ Gudden'a).	1
	Тоже.	Тоже.	—	Собств. набл.	2
—	Тоже.	Тоже.	Широкій прижизненный разрѣзъ: свернувшаяся кровь и еще какая-то пластинка.	Cossy.	1
—	Тоже.	Тоже.	Проколъ ланцетомъ: черная жидкая кровь. Сморщиваніе чрезъ 23 дня.	Verga.	1
1	Тоже.	Тоже.	Проколъ бистури: — жидкая кровь.	Marcé.	2
1	Тоже.	Тоже.	Сморщиванія не наступило. Полость оказалась невыполненною.	Leubuscher.	13
1	Тоже.	Тоже.	Въ другихъ случаяхъ этого автора—сморщиваніе чрезъ 6—7 недѣль. Въ трехъ случаяхъ пораженіе парное.		
4	—	Тоже.			

№ по порядку.	ДУШЕВНО-БОЛЬНЫЕ.						
	I. Форма основной болѣзни.	II. Общее состояніе и осложненія.	III. Исходъ основной болѣзни.	IV. Полъ.	V. Возрастъ.	VI. Время возникновенія опухоли.	V Указан этіо
19	Paralys. progress.	—	—	м.	—	—	-
20	Dementia paralytica.	Эпилептоид. припадки.	—	ж.	—	—	Уши
21	Paralys. progress.	Истощеніе.	Чрезъ нѣсколько дней смерть.	м.	—	—	Нас кормле
22	Paralys. progress.	—	Смерть чрезъ 8 дней.	м.	—	—	Очен койны ной.
23	Paralys. progress.	—	Смерть.	м.	—	—	Кака травма
24	Dementia paralytica.	—	—	м.	42	—	Уда канунѣ
25	Dementia ex Alcoh. chron.	—	—	м.	41	—	Част голов стѣну
26	Primäre Dementia (?)	—	Смерть чрезъ 9 дней.	м.	37	—	
27	Paralys. progress.	Сильный, но съ начавшимся исхуданіемъ; фурункулы, булимія.	Смерть чрезъ 3 мѣсяца слишкомъ.	м.	32	Чрезъ 7—8 м.	Драчл буйств
28	Paralys. progressiva.	Истощеніе, вереда и абсцессы, булимія.	Смерть чрезъ 4 мѣсяца слишкомъ.	м.	32	Чрезъ 7 мѣс.	Трені вой об
29	Paralys. progress.	Общая и сердечная слабость, отеки, абсцессы и фурункулы.	—	м.	55	Чрезъ 1 годъ.	Безп ство, вость.
30	Paralys. progress.	Табетическія явленія, исхуданіе, небольшіе пролежни.	Смерть чрезъ 2 мѣсяца.	м.	41	Чрезъ 1 годъ.	-
31	Paralys. progress.	Общая и сердечная слабость, отеки, вереда, булимія.	Смерть чрезъ 2 мѣсяца.	м.	42	Чрезъ 1 годъ.	-

НАЯ ОПУХОЛЬ УХА.				X.	XI.
III. Видъ опухоли.			IX.		
Праваго уха.	Поверхность.	Наибольшій размѣръ.	ОСОБЫЯ ЗАМѢЧАНІЯ.	Авторы.	Число опухолей.
—	Перед.	Вся поверх.	Въ содержимомъ обломки хряща.	Gudden.	1
—	Тоже.	—	—	Jung.	1
—	Задн.	Тоже.	Въ полостяхъ при аутопсіи обнаружены кусочки хряща въ этихъ свѣжихъ отэматомахъ.	L. Meyer.	4
1	Перед.	Тоже.			
—	Тоже.	Съ горошину.			
1	Задн.	Вся поверх.			
?	Перед.	Тоже.	Совсѣмъ свѣжая отэматома.	Fürstner.	1
?	Тоже.	—	—	Th. Simon.	3
?	—	—	—		
1	—	—	Изолированные кусочки хряща въ сгусткѣ.		
1	Перед.	Вся поверхность.	Обѣ опухоли появились одновременно.	Собственныя наблюденія.	2
1	Тоже.	Тоже.	Узуры хряща на ощупъ. Лѣвая опухоль чрезъ 19 дней послѣ правой. Сморщиваніе чрезъ $1^1/_2$ и 2 мѣсяца.		2
1	Тоже.	Сперва in fossa innom.; затѣмъ in fossa conchae.	Прощупываются отдѣльныя пластинки хряща въ передней стѣнкѣ.		1
—	Тоже.	Вся поверхность.	Узуры хряща на ощупъ. Сморщиваніе чрезъ 6 недѣль.		1
1	Тоже.	In fossa conchae.	На ощупъ расщепленіе хряща на пластинки въ обоихъ ушахъ.		2

больныхъ, въ особенности въ связи со временемъ летальнаго исхода. Къ сожалѣнію, начало болѣзни указано лишь для 8 случаевъ: отэматома возникала minimum чрезъ 7 мѣсяцевъ и maximum чрезъ 3 года отъ обнаруженія основной болѣзни; приблизительное, но наибольшее, среднее число изъ восьми указаній—$1^1/_2$ года; послѣ-же появленія опухоли и до смерти въ этихъ случаяхъ протекало среднимъ числомъ приблизительно $2^1/_2$ мѣсяца. Если прибавимъ $3^1/_2$ мѣсяца, ради возможности ошибокъ въ анамнезѣ, то оказывается, что отъ времени обнаруженія прогрессивнаго паралича до летальнаго исхода протекало всего 2 года. Нельзя не усмотрѣть, что такое теченіе должно быть признано для прогрессивнаго паралича довольно острымъ. Если-же обратить вниманіе только на наши собственные случаи, то получается впечатлѣніе, по истинѣ, галлопирующаго прогрессивнаго паралича.

Графа VII свидѣтельствуетъ о томъ, какъ часто имѣются разнообразныя обстоятельства, при которыхъ уши или несомнѣнно подвергались, или могли подвергнуться болѣе или менѣе сильному инсульту. Изъ графы VIII видимъ, что для 3-хъ случаевъ сторона не указана, въ 9 случаяхъ опухоль была парная ($= 39^0/_0$), въ 9 — лѣвосторонняя ($=39^0/_0$) и въ 5—правосторонняя ($=22^0/_0$); изъ чего слѣдуетъ, что одностороннія опухоли наблюдались приблизительно въ $1^1/_2$ раза чаще парныхъ, а лѣвая—почти вдвое чаще правой. Всего два раза выдавалась опухоль на задней поверхности уха: одинъ разъ на правомъ и одинъ на лѣвомъ ухѣ; въ остальныхъ случаяхъ она была усмотрѣна на передней поверхности.

Для 21 опухоли мы нашли въ описаніяхъ прямое указаніе на ея протяженіе, а для 11 опухолей Leubuscher'a оно ясно изъ общаго изложенія этого автора. Такимъ образомъ изъ 32-хъ опухолей лишь 4, принадлежавшія тремъ лицамъ, занимали незначительное протяженіе, помѣщаясь in fossa innominata и in fossa conchae; остальныя-же 28, т. е. $87,5^0/_0$, занимали всю соотвѣтствующую поверхность уха, ограничиваясь почти всегда опредѣленными частями очертанія уха, какъ это видно въ описаніи нашихъ случаевъ. Это даетъ намъ право смотрѣть лишь на этого рода опухоли, какъ на характерныя для прогрессивныхъ паралитиковъ, что согласуется и съ воззрѣніями старыхъ авторовъ, Bird'a, Cossy и др.

Чрезвычайно любопытна графа IX: оказывается, что дѣлая болѣе широкія прижизненные разрѣзы совсѣмъ свѣжихъ опухолей, или тщательно ощупывая ихъ стѣнки, или, наконецъ, вскрывая такія опухоли post mortem,—находимъ въ нихъ расщепленіе хряща, иногда-же и маленькіе изолированные кусочки его внутри полости отэматомы.

Для продолжительности теченія отэматомы, подразумѣвая время отъ момента возникновенія до того дня, когда нельзя уже въ сморщившейся раковинѣ прощупать флюктуацію, Cossy, примѣнявшій настойчивое оперативное лѣченіе, полагаетъ 3—4 недѣли; но Leubuscher, державшійся выжидательнаго метода,—отъ 6 до 7 недѣль. Приблизительно тотъже срокъ находимъ мы въ своихъ случаяхъ, а равнымъ образомъ и у другихъ авторовъ, не прибѣгавшихъ къ активному лѣченію. Оказывается, что въ отдаленные другъ отъ друга года нашего столѣтія, у лицъ различныхъ національностей и въ разныхъ странахъ, при самыхъ несходныхъ прочихъ обстоятельствахъ, характерная отэматома паралитиковъ, предоставленная самой себѣ, протекала въ теченіе одинаковаго періода времени, съ ничтожными колебаніями.

Наконецъ, парныя опухоли могутъ, какъ мы видимъ, возникать или одновременно, или одна за другой чрезъ нѣкоторый промежутокъ времени.

Мы не будемъ долго останавливаться на вопросѣ о составѣ скопившейся въ опухоли жидкости и о способѣ ея размѣщенія: въ исторической части мы указали, что многочисленные прижизненные разрѣзы уже въ достаточной степени удостовѣрили, что жидкость въ свѣжихъ, вполнѣ развившихся опухоляхъ помѣщается въ одиночной полости и состоитъ, по крайней мѣрѣ, въ наибольшей своей части изъ крови жидкой, или уже свернувшейся. Однако, изъ нашего наблюденія № 2 очевидно, что передъ образованіемъ опухоли этой полости или не существовало, или она не была одиночною, а раздѣлялась какими-то перегородками, соединявшими ея стѣнки: въ противномъ случаѣ опухоль съ самаго начала набухала-бы равномѣрно по всей поверхности раковины, а не являлась-бы въ первые моменты въ видѣ напряженнаго, рѣзко ограниченнаго мѣшка, величиною съ горошину или бобъ. Изъ этого слѣдуетъ заключить, что въ дѣлѣ образованія полости, по крайней мѣрѣ, нѣкоторую роль играетъ и давленіе изливающейся крови.

Теперь мы можемъ составить себѣ и общее представленіе о клинической картинѣ отэматомы.

У прогрессивныхъ паралитиковъ и, кажется, преимущественно у такихъ, которые отличаются особенно быстрымъ развитіемъ слабоумія и общаго упадка питанія при ненарушенномъ, повидимому, отправленіи пищеварительныхъ органовъ и даже нерѣдко при весьма усиленномъ аппетитѣ, — неожиданно констатируется кровяная опухоль, сидящая на передней поверхности ушной раковины.

Она всегда оставляетъ незанятыми серёжку, tragus и слуховой проходъ, отверстіе котораго иногда лишь механически съуживаетъ; изъ прочихъ частей очертанія раковины часто остается свободнымъ helix. Внутри этихъ границъ опухоль маскируетъ всѣ нормальныя углубленія и выступы раковины; какъ-бы она ни была напряжена, содержащаяся въ ней жидкость никогда не разливается по тканямъ окружающихъ частей головы и лица, находясь какъ-бы въ замкнутомъ со всѣхъ сторонъ пространствѣ. Цвѣтъ покрывающей опухоль кожи бываетъ то близкій къ нормальному, то въ большей или меньшей степени багровый, и въ послѣднемъ случаѣ опухоль горяча и болѣзненна при давленіи. Никогда вся опухоль не имѣетъ цвѣта подкожнаго кровоизліянія, и при дальнѣйшемъ теченіи нельзя констатировать свойственной послѣднему игры цвѣтовъ; но въ нѣкоторыхъ, незначительнаго размѣра, мѣстахъ чрезъ стѣнку опухоли просвѣчиваетъ синимъ цвѣтомъ ея содержимое. Опухоль флюктуируетъ. Общее состояніе больнаго въ день обнаруженія опухоли обыкновенно ничѣмъ не отличается отъ бывшаго наканунѣ.

При широкомъ разрѣзѣ стѣнки, какъ это дѣлали Cossy и Gudden, вытекаетъ жидкая кровь; крови вытекаетъ „гораздо болѣе, чѣмъ ея могло быть въ опухоли“, замѣчаетъ Stiff. Вмѣстѣ съ кровью всегда выходятъ и небольшіе кусочки хряща, иногда въ видѣ крохъ, и на внутренней сторонѣ разрѣзанной стѣнки также прощупываются связанные съ нею фрагменты хряща. Если разрѣзъ сдѣланъ нѣсколько дней спустя, то произвольно вытекаетъ прозрачная, желтоватая жидкость, а при давленіи на опухоль опоражнивается кровяной сгустокъ; кровь, такимъ образомъ, оказывается свернувшеюся. Вводя въ рану палецъ, можно убѣдиться, что кровь помѣщалась въ одиночной полости. На другой день

рана оказывается склеившеюся, а полость вновь наполненною. Это явленіе при повторныхъ опорожненіяхъ повторяется неоднократно.

Если-же опухоль предоставить самой себѣ, то въ дальнѣйшемъ теченіи ея наблюдаются три періода. Въ первые дни она какъ-будто остается in statu; но при внимательномъ наблюденіи оказывается, что она представляетъ колебанія въ напряженіи, такъ-что успѣхи всасыванія уничтожаются новыми изліяніями. Въ слѣдующемъ періодѣ, который трудно разграничить по времени отъ предъидущаго, всасываніе получаетъ преобладаніе: напряженіе уменьшается, опухоль нѣсколько опадаетъ, дѣлается тѣстоватою, на поверхности ея замѣчаются углубленія; изслѣдующій палецъ въ это время прощупываетъ въ передней стѣнкѣ отдѣльныя болѣе плотныя мѣста. Въ то-же время хрящъ, служащій дномъ полости, подвергается узурамъ, такъ-что мѣстами отъ него отдѣляются цѣлыя пластинки. Послѣдній періодъ состоитъ въ томъ, что опухоль начинаетъ быстро опадать, а все ухо въ цѣломъ уменьшается въ вертикальномъ и горизонтальномъ размѣрахъ,—сморщивается. Этотъ періодъ длится всего 2—4 дня, и въ исходѣ получается полное исчезновеніе флюктуирующихъ и тѣстоватыхъ мѣстъ на сморщенной раковинѣ.

Такимъ образомъ мы различаемъ всего 4 періода въ теченіи отэматомы: первый, или *періодъ возникновенія*, — съ момента достиженія опухолью ея характерныхъ границъ назадъ, къ начальному моменту кровоизліянія, что измѣряется немногими часами; второй, или *періодъ всасыванія*, затемняемый повторяющимися кровоизліяніями; третій, или *періодъ заростанія*, выполненія; наконецъ четвертый, или *періодъ сморщиванія* новообразованной ткани, обусловливающаго и сморщиваніе всего уха. Все теченіе отэматомы, при выжидательномъ лѣченіи, всегда продолжается приблизительно 6 недѣль, а вмѣстѣ взятые второй и третій періоды протекаютъ въ десять разъ дольше, чѣмъ первый и четвертый въ сложности.

Описанная опухоль появляется или на одномъ лѣвомъ ухѣ, или на одномъ правомъ, что бываетъ почти въ два раза рѣже; или-же она поражаетъ оба уха то одновременно, то послѣдовательно.

Въ видѣ не особенно рѣдкаго исключенія наблюдаются уклоненія отъ описаннаго типа отэматомы паралитиковъ: это—

опухоли небольшихъ размѣровъ, занимающія лишь какой-нибудь отдѣльный участокъ поверхности раковины, иногда имѣющія серпигинирующее теченіе; но во всѣхъ другихъ отношеніяхъ онѣ вполнѣ сходны съ типической формой. Таковы отэматомы въ нашихъ случаяхъ №№ 4 и 5, которые даютъ основаніе предполагать, что эти уклоненія опухолей отъ типа обусловливаются слабостью сердечной дѣятельности, а серпигинирующее теченіе ихъ — временнымъ усиленіемъ дѣятельности сердца, вызваннымъ въ упомянутыхъ случаяхъ лѣченіемъ наперстянкой и т. п. средствами.

Относительно самихъ больныхъ, слѣдуетъ отмѣтить тотъ, кажется, нерѣдкій фактъ, что около времени возникновенія отэматомы въ теченіи болѣзни ихъ замѣчается обостреніе: истощеніе организма и угасаніе умственныхъ способностей получаютъ ускоренный ходъ и быстро ведутъ больнаго къ летальному исходу.

III.

Уже въ 1848 году Heyfelder сообщилъ о своихъ наблюденіяхъ надъ отэматомой у лицъ, не страдавшихъ душевною болѣзнью. Съ тѣхъ поръ на эту сторону вопроса обращалось особенное вниманіе, и приверженцы самыхъ противуположныхъ воззрѣній ссылались на такіе случаи, ища въ нихъ каждый подтвержденія излюбленной имъ теоріи. Благодаря такому обстоятельству, едва-ли не каждая встрѣтившаяся у душевно-здороваго человѣка отэматома болѣе или менѣе старательно наблюдалась и попадала въ литературу. По этой причинѣ прилагаемая таблица Б. содержитъ въ себѣ всѣ наблюдавшіеся до сихъ поръ случаи такого рода, за очень малымъ исключеніемъ: не попали въ нее лишь тѣ немногія наблюденія, описанія которыхъ я не могъ достать въ оригиналѣ. Самъ-же я за свою почти десятилѣтнюю практическую врачебную дѣятельность, притомъ служа большею частью въ военномъ госпиталѣ, не видѣлъ ни разу отэматомы у душевно-здоровыхъ. (См. табл. на стр. 50—53).

Графа I этой таблицы показываетъ, что изъ 22 случаевъ лишь у 4 субъектовъ имѣлось во время образованія опухоли то или другое патологическое явленіе, въ большинствѣ-же

случаевъ носители отэматомы отличались прекраснымъ состояніемъ здоровья и общаго питанія. Три раза опухоль наблюдалась у женщинъ, слѣдовательно въ шесть или семь разъ рѣже, чѣмъ у мужчинъ. Возрастъ былъ различный: отъ 13 до 42 лѣтъ.

Изъ графы IV видимъ, что почти въ 41% случаевъ указана травма, какъ положительно удостовѣренный, или возможный этіологическій факторъ. Для № 4 указано лишь общее физическое напряженіе, во время котораго образовалась опухоль. Въ двухъ случаяхъ (№№ 13 и 21), кромѣ травмы, имѣлся еще и другой этіологическій моментъ: въ одномъ какой-то прыщъ на соотвѣтственномъ ухѣ, въ другомъ ухо подверглось сильному вліянію низкой температуры. Въ одномъ случаѣ (№ 5) могъ имѣть вліяніе сильный жаръ; а въ случаѣ № 22 образованію опухоли предшествовалъ воспалительный процессъ въ покровахъ уха.

Весьма любопытно и точно наблюденіе способа развитія опухоли, сдѣланное самимъ больнымъ, въ №№ 15 и 16, которые составляютъ собственно одинъ случай парной опухоли: отэматома развилась изъ небольшой твердой опухоли, случайно замѣченной больнымъ, который часто сталъ ее ощупывать, слѣдя за ея ростомъ.

Наконецъ, почти для одной трети всѣхъ случаевъ никакого предположенія о причинѣ отэматомы, повидимому, нельзя было составить.

Для поясненія вышеупомянутой находки ограниченной твердой опухоли въ ушной раковинѣ, приведемъ любопытную статистику Dr. Simon'a, изслѣдовавшаго уши призрѣваемыхъ въ гамбургской богадѣльнѣ. Всего имъ было осмотрѣно 460 человѣкъ, въ томъ числѣ 181 женщина, причемъ у мужчинъ хондрома была найдена въ 10%, а у женщинъ въ 5½%. По возрасту эти субъекты распредѣлялись такимъ образомъ:

Возрастъ.	Мужчинъ.	Женщинъ.
свыше 80 лѣтъ	2	2
отъ 70—80 „	12	1
„ 60—70 „	7	5
„ 50—60 „	3	0
„ 40—50 „	4	0
„ 30—40 „	0	1
„ 20—30 „	0	1

Таб

№ по порядку.	ДУШЕВНО-ЗДОРОВЫЕ.			КРОВЯН		
	I.	II.	III.	IV.	V.	
	Общее состояніе.	Полъ.	Возрастъ.	Указанія для этіологіи.	Лѣваго уха.	Праваго уха.
1	—	м.	24	—	1	—
2	—	м.	35	—	1	—
3	Прекрасное.	м.	28	—	1	1
4	Страдалъ neuralgia supraorbital.	м.	25	Шелъ съ тяжелой ношей чрезъ гору.	1	—
5	—	м.	30	Ежедневное вліяніе сильнаго жара.	1	—
6	Истощеніе. Слѣды побоевъ. Мягкая катаракта.	ж.	13	Методическое истязаніе ушей въ теченіе 3 лѣтъ.	1	1
7	Прекрасное.	м.	27	Долголѣтняя привычка чрезмѣрно сгибать раковины пальцами.	1	1
8	—	м.	юн.	Методическое истязаніе ушей.	неиз	вѣстн
9	—	ж.	—	Тоже.		
10	—	м.	—	Ушибъ при паденіи.		
11	Прекрасное.	м.	20	—	1	—
12	—	м.	32	—	1	1
13	—	м.	40	Отодралъ примерзшее къ стеклу ухо.	?	?

а Б.

У Х О Л Ь У Х А.			X.	XI.
I. льшій ръ.	VIII. Способъ развитія.	IX. ПРИМѢЧАНІЯ.	Авторы.	Число опухолей.
аленьшу въ й полоха.	—	Неоднокр. проколъ ланцетомъ:—прозр. жидкость. Долговременное существованіе опухоли: болѣе 3 мѣсяцевъ.	Wilde.	1
.	Медленный ростъ.	—	Ogier-Ward.	1
cav. е.	Наростъ въ теч. 2 нед.	Лѣченіе: вспрыскиваніе extr. ergotini.	Howe.	2
риное	Постепенно.	По вскрытіи, сначала вода, потомъ кровь.	F. Hoffmann (по Sander'у)	1
княя ха.	—	Въ полости—жидкая кровь, по разр. нагноеніе.	Lewison (по Sander'у).	1
верх-	—	In concha правой стороны остатокъ опухоли: передняя сторона мягка, задняя хрящевая. Ударами рукой эти опухоли были вскрыты истязателемъ.	Sander (чуж. набл.)	2
княя	—	Свѣтлая жидкость выпускалась пункц. ланцетомъ; затѣмъ, кровяные сгустки выжаты. На лѣвомъ ухѣ опухоль была годомъ раньше.	Passavant. (по Gudden'у).	2
		—	Westfal (по Fürstner'у).	1
з в ѣ	с т н о.	Отъ удара вскрылась.	Его-же.	1
		—	Fürstner.	1
ху, съ ое яй-	Постепенно, въ теченіе 14 дней.	Распространилась отчасти и на задн. пов. чрезъ 2 дня послѣ вскрытія.	Wendt, H.	1
ерхней нѣ.	—	При вскрытіи ланц.:—прозрачная жидкость. По разрѣзѣ жидкость вновь не скопилась. На правомъ за нѣсколько лѣтъ ранѣе.	Brunner.	2
-	—	Разрѣзъ: — свѣтлая жидкость. Нагноеніе. По разрѣзѣ было сдѣлано вспрыскиваніе T-rae jodi.	Его-же.	1

№ по порядку.	ДУШЕВНО-ЗДОРОВЫЕ.			КРОВЯН		
	I. Общее состояніе.	II. Полъ.	III. Возрастъ.	IV. Указанія для этіологіи.	V. Лѣваго уха.	V. Праваго уха.
14	Прекрасное.	м.	14	—	1	—
15	Прекрасное.	м.	34	Прежде твердый узелъ, съ горошину, на соотвѣтственномъ мѣстѣ уха.	1	—
16	Тоже.	м.	36	Узелъ, что и въ № 15.	—	1
17	Тоже.	м.	42	—	—	1
18	Меланхол. настроена.	ж.	34	Частое истязаніе ушей.	—	1
19	—	м.	15	—	—	1
20	Слабосильн. и отчасти врожд. слабоумный.	м.	?	Для праваго уха— ушибъ.	1	1
21	—	м.	Болѣе 20	Ударъ локтемъ, передъ тѣмъ какой-то прыщъ на ухѣ.	—	1
22	Крѣпкаго тѣлосложенія.	м.	Тоже.	Во время морскаго купанья подвергся уколамъ медузъ, отъ чего экзантема ушей. Зудѣло болѣе правое ухо.	—	1

У Х О Л Ь У Х А.			X.	XI.
I.	VIII.	IX.		
льшій ѣръ.	Способъ развитія.	ПРИМѢЧАНІЯ.	Авторы.	Число опухолей.
оверх-ха.	Медленно, въ теченіе 8 дней.	—	Schwartze.	1
княя	Медленное увелич.	Узелъ постепенно увеличивался и, наконецъ, сталъ мягкимъ. Разрѣзъ:—темная кровь. Нагноеніе. По втор. разр. полость выполн. корпіей.	W. Meyer	1
ерхней	Очень медленно.	Пробная пункція: желтоват. жидкость. Субъектъ тотъ-же, что № 15. Лѣченіе—массажъ. Заднія стѣнки хрящевыя, на соотвѣтственномъ мѣстѣ изогнуты.	Его-же.	1
е.	Медленно, въ нѣсколько недѣль.	—	W. Meyer (чуж. набл.)	1
и вся ность.	Скачкомъ изъ бывшей малой отэмат.	Прощупывается хрящъ въ полной цѣлости. Сзади хрящъ не былъ ненормально изогнутъ. Массажъ.	Его-же.	1
олгов. ласти icis.	Вдругъ, съ болью.	Проколъ ланц.: бурокрасн. жидк. Сквозная трещина хряща во всю длину опухоли. Массажъ причинялъ увеличеніе опухоли, былъ прекращенъ.	Louis Blau.	1
налѣ съ ьиное ъверх-асти.	Медленный ростъ въ нѣсколько дней при боляхъ.	Разрѣзъ:—вначалѣ кровь, мало свернувшаяся, потомъ серозная жидкость съ бѣловатыми хлопьями. На лѣвомъ ухѣ симметрическая опухоль развилась чрезъ $6^1/_2$ мѣс. произвольно, при боляхъ.	Sockeel, A.	2
нитель-ъ ниж-асти f. е.	Медленное развитіе.	Опухоль до разрѣза была болѣзненна. Чрезъ нѣсколько дней широкій вертикальный разрѣзъ: черная, жидкая кровь; зондъ проникъ до хряща. Раздражающ. лѣченіе.	Его-же.	1
кде съ затѣмъ убиное ь верх-ловинѣ	Очень медленное увеличеніе въ теченіе нѣсколькихъ дней.	Опухоль до разрѣза была значительно болѣзненна, мягка, кожа багровая. Широкій разрѣзъ: красноватая сукровица и сгустокъ крови. Зондъ констатировалъ гладкость и плотность хряща. Черезъ 3 мѣсяца обнаружена опухоль хрящевая въ antitragus лѣвой стороны.	Его-же.	1

Изъ числа этихъ 38 лицъ четверо были душевно-больные, что соотвѣтствовало общему числу душевно-больныхъ въ этомъ заведеніи, а слѣдовательно, заключаетъ авторъ, душевнобольные поражаются не чаще здоровыхъ.

По ушамъ опухоли распредѣлялись такъ: на обоихъ ушахъ у 7 лицъ (=18,5%), на правомъ у 12 (=31,5%) и на лѣвомъ у 19 лицъ (=50%); всего, значитъ, заняты были 45 ушей. Изъ этого числа въ 22 случаяхъ опухоль была найдена въ antihelix, его ножкахъ или въ fossa triangularis; въ 13 былъ занятъ helix и отчасти fossa navicularis, и притомъ постоянно въ верхней половинѣ уха; въ 10 случаяхъ мѣстомъ расположенія опухоли была только fossa navicularis. Два раза на одномъ и томъ-же ухѣ было найдено по двѣ опухоли, а одинъ разъ даже три, сидѣвшія въ вышеупомянутыхъ областяхъ.

Изслѣдовавъ затѣмъ въ этомъ направленіи уши 90 питомцевъ исправительной школы (Strafschule), изъ коихъ 30 были женскаго пола, Simon не нашелъ ни одной опухоли. Возрастъ этихъ субъектовъ былъ отъ 8 до 15 лѣтъ. Все это показываетъ, что хондрома свойственна главнымъ образомъ болѣе преклонному возрасту.

Извѣстно, что эти хрящевыя опухоли могутъ подвергаться истинной оссификаціи, или размягчаться, причемъ въ нихъ находятъ разращеніе сосудовъ:—chondroma telangiectodes.

Здѣсь приведемъ поучительный случай, наблюдавшійся въ практикѣ Sander'а. У одного молодаго человѣка было ограниченное уплотненіе на верхушкѣ helicis, и въ этомъ мѣстѣ въ теченіе многихъ лѣтъ очень легко происходили внутри-тканевыя кровоизліянія при самыхъ незначительныхъ поводахъ, напр. при умываніи.

Что касается причины развитія этихъ опухолей, то въ одномъ наблюденіи Simon'а имѣется въ этомъ отношеніи весьма опредѣленное указаніе: 76-лѣтній старикъ, имѣвшій хондрому съ лѣсной орѣхъ въ верхней части helicis, заявилъ, что однажды, въ бытность его рекрутомъ, унтеръ-офицеръ сильно надралъ ему ухо, такъ-что отъ боли онъ пролежалъ нѣсколько дней въ лазаретѣ. Затѣмъ на томъ мѣстѣ, которое тогда особенно болѣло, постепенно и уже безъ болей выросла опухоль. Замѣтимъ, что грубую травму

R. Virchow признаетъ исходнымъ моментомъ даже для истинныхъ энхондромъ. (Die Krankhaften Geschwülste, S. 485).

Simon, пытавшійся свести причину отэматомъ у душевнобольныхъ на эти хондромы, недостаточно остановилъ свое вниманіе на возрастѣ субъектовъ, имѣвшихъ хондромы: изъ его-же таблицы видно, что какъ только возрастъ изслѣдованныхъ лицъ приближался къ возрасту паралитиковъ, такъ число хондромъ уменьшалось до 0, притомъ какъ разъ въ графѣ мужчинъ, столь предпочитаемыхъ прогрессивнымъ параличомъ. Онъ усмотрѣлъ также въ распредѣленіи хондромъ по сторонамъ сходство съ отэматомами. На самомъ-же дѣлѣ его нѣтъ.

Графа V показываетъ намъ, что изъ 17 случаевъ, гдѣ сторона обозначена, въ 6 · отэматома была парная (=35,3%), въ 6—лѣвая (=35,3%) и въ 5—правая (=29,4%).

Такимъ образомъ имѣемъ:

	лѣвомъ.	правомъ.	обоихъ.
хондромы на ушахъ.	50%	31,5%	18,5%
отэматомы у здоровыхъ	35,3%	29,4%	35,3%
„ душевно-больныхъ . .	39%	22%	39%

Изъ этого и слѣдуетъ, что распредѣленіе отэматомъ даже и у здоровыхъ лицъ иное, чѣмъ хондромъ: въ послѣднихъ слишкомъ рѣзко выступаетъ предпочтеніе лѣвой сторонѣ въ ущербъ парнымъ случаямъ, а въ первыхъ – парные равняются лѣвымъ. Однако-же мы должны признать, что часть отэматомъ, по крайней мѣрѣ, у здоровыхъ лицъ несомнѣнно происходитъ изъ этихъ хондромъ, такъ-какъ это удостовѣрено прямыми наблюденіями.

Совмѣстный анализъ случаевъ 10 и 19 поможетъ намъ уяснить себѣ патогенезъ обоихъ. Въ случаѣ 19 паціентъ былъ гимназистъ, у котораго кровяная опухоль появилась въ школѣ, развилась внѣзапно и при сильныхъ боляхъ. L. Blau констатировалъ полный изломъ хряща на нѣкоторомъ протяженіи въ области и параллельно antihelicis. Паціентъ отрицалъ травму. Въ случаѣ 10, о которомъ Fürstner лишь упомянулъ мимоходомъ, дѣло было съ военнымъ врачомъ: у него отэматома развилась также быстро отъ ушиба при паденіи съ лошади; передъ тѣмъ ухо его не имѣло въ

себѣ ничего ненормальнаго. Весьма вѣроятно, что въ обоихъ случаяхъ имѣлся травматическій переломъ хряща съ разрывомъ части перихондрія, непосредственно прилегавшей къ излому.

Здѣсь кстати припомнимъ одинъ изъ опытовъ (№ 5) анонимнаго экспериментатора, сообщенныхъ Gudden'омъ: примѣненіемъ чрезмѣрнаго насилія къ уху слабоумнаго старика былъ изломанъ хрящъ вблизи того-же мѣста, что и въ случаѣ Louis Blau (№ 19), но кровотеченія не послѣдовало. Чрезъ 14 дней вновь это ухо подверглось „уже сравнительно очень малому насилію", и тогда образовалась отэматома, которая по величинѣ соотвѣтствовала первоначальному излому. Это показываетъ, что отэматома можетъ возникнуть и отъ малаго одиночнаго насилія: отъ разрыва молодой сосудистой ткани, образующейся при заживленіи уже ранѣе существовавшаго перелома хряща.

Случаи 5, 7, 13 и 22 нашей таблицы свидѣтельствуютъ о томъ, что отэматома у душевно-здоровыхъ можетъ возникнуть и на почвѣ воспалительной: отъ длительныхъ, слабыхъ механическихъ раздраженій, отъ термическихъ воздѣйствій, или-же отъ другихъ т. п. флогогенныхъ причинъ. Наконецъ, въ глубоко-прискорбныхъ случаяхъ 6, 8, 9 и 18-омъ мы имѣемъ дѣло съ этіологіей, несомнѣнно травматической; къ нимъ мы еще вернемся.

О случаѣ № 12 надо замѣтить, что, можетъ быть, здѣсь и не было отэматомы, потому-что, какъ видно изъ графы IX, онъ представлялъ такую особенность, какая не встрѣчается въ другихъ отэматомахъ: жидкость, по однократномъ разрѣзѣ, не собралась вновь.

Итакъ мы видимъ, что отэматома у душевно-здоровыхъ не составляетъ понятія съ одинаковымъ для всѣхъ случаевъ содержаніемъ: въ основѣ ея лежитъ въ одномъ случаѣ chondroma telangiectodes, въ другомъ fractura cartilaginis cum ruptura perichondrii, въ третьемъ воспалительный процессъ, и тогда она есть perichondritis haemorrhagica, въ четвертомъ она есть гэморрагія изъ грануляцій хрящевой раны. И тѣмъ не менѣе процентное распредѣленіе по ушамъ этихъ гэматомъ, столь разнообразной природы, какъ мы видѣли, замѣчательнымъ образомъ совпадаетъ съ отэматомами паралитиковъ. Посему мы должны признать, что и у паралитиковъ, и у лицъ

душевно-здоровыхъ въ условіяхъ возникновенія отэматомы есть что-то общее.

Изъ 27 опухолей только для трехъ не имѣется указаній въ графахъ VI и VII. Обо всѣхъ остальныхъ извѣстно, что онѣ выдавались на передней поверхности уха, а въ случаяхъ 11 и 19 лишь на незначительномъ протяженіи усматривались и на задней. Изъ 23-хъ опухолей—7, кажется, равнялись по объему типической отэматомѣ паралитиковъ, а въ 16 случаяхъ, т. е. почти въ 70%, она занимала тѣ или другія части, лежащія кверху и латерально отъ fossa conchae, оставляя свободными какъ разъ тѣ части поверхности, которыя, по нашимъ наблюденіямъ, служатъ мѣстомъ локализаціи невполнѣ развившихся отэматомъ паралитиковъ. Такимъ образомъ имѣемъ:

			всю поверх.	часть.
отэматома	паралитиковъ	занимаетъ въ	87,5%	12,5%
„	здоровыхъ	„ „	30%	70%

Весьма важныя данныя VIII графы: мы видимъ, что для отэматомъ душевно-здоровыхъ людей характеренъ именно медленный ростъ, отъ нѣсколькихъ дней до двухъ недѣль. Однако, не мѣшаетъ замѣтить, что для случаевъ 18 и 19 указано быстрое развитіе опухоли до максимальныхъ размѣровъ,—фактъ особенно интересный въ виду того, что случай 18 имѣлъ въ этіологіи повторное истязаніе ушей, а по размѣрамъ своимъ эта опухоль была схожа съ отэматомами паралитиковъ.

Отмѣтки въ графѣ IX указываютъ, что вообще въ отэматомахъ душевно-здоровыхъ лицъ передняя стѣнка была мягка, а на задней поверхности прощупывался хрящъ въ полной цѣлости. Такому факту вполнѣ соотвѣтсвуетъ и характеръ содержимаго полости: въ тѣхъ случаяхъ, гдѣ были практикуемы широкіе разрѣзы, изъ полости опорожнялась или жидкая кровь, или желтоватая жидкость со сгустками крови; отдѣльныхъ-же пластинокъ хряща и хрящевыхъ крохъ въ содержимомъ полостей ни разу не было констатировано. Должно, слѣдовательно, признать, что ихъ или не было вовсе, или это явленіе было выражено такъ слабо, что ускользнуло отъ наблюдателей.

Заслуживаетъ вниманія еще тотъ фактъ, что даже нелѣченныя отэматомы здоровыхъ съ бо̀льшимъ, чѣмъ у паралитиковъ, постоянствомъ представляли болѣзненность и воспалительное состояніе покрововъ, чрезъ которые, притомъ, содержимое полости рѣзко просвѣчивало. Что касается вопроса о продолжительности теченія этихъ отэматомъ и о характерѣ вторичнаго измѣненія формы раковины, то объ этомъ трудно составить себѣ опредѣленное представленіе: хирурги и отіатры считали нужнымъ прибѣгать къ активному лѣченію, причемъ не только вскрывали полости, но и прибѣгали къ раздражающимъ инъекціямъ, напр. tincturae jodi и т. п. Если эти опухоли, не смотря на свои малые размѣры, требовали для своего излѣченія отъ 3 до 8 недѣль и болѣе, то неизвѣстно, зависило-ли столь продолжительное теченіе отъ свойствъ опухоли, или отъ усерднаго лѣченія: послѣднее предположеніе намъ кажется болѣе вѣроятнымъ.

Остается добавить, что патолого-анатомическаго изслѣдованія отэматомы у душевно-здоровыхъ лицъ, насколько намъ извѣстно, не было произведено ни разу.

Сдѣлаемъ теперь параллельный обзоръ признаковъ типическихъ отэматомъ паралитиковъ и кровяныхъ опухолей ушей душевно-здоровыхъ лицъ.

У прогрессивныхъ паралитиковъ.	У душевно-здоровыхъ лицъ.
1) Отэматома свойственна преимущественно такимъ, которые отличаются сравнительно острымъ теченіемъ болѣзни, быстрымъ развитіемъ слабоумія и общаго истощенія, сопровождающимся такъ наз. трофическими разстройствами въ кожѣ.	1) Отэматома не стоитъ ни въ какой связи съ общимъ состояніемъ здоровья.
2) Въ громадномъ большинствѣ случаевъ отэматома является въ типической формѣ и границахъ, такъ-что старые авторы другихъ отэматомъ и не знали.	2) Въ такомъ-же большинствѣ случаевъ занимаетъ лишь ту или другую часть передней поверхности уха, преимущественно въ области выступовъ.
3) Развивается быстро, такъ-что вообще врачи могли видѣть ее уже на максимальномъ протяженіи; исключенія рѣдки.	3) Медленно растетъ по поверхности, требуя для достиженія даже сравнительно незначительныхъ максимальныхъ размѣровъ отъ нѣсколькихъ дней до двухъ недѣль; исключенія рѣдки.

4) Цвѣтъ покрововъ часто остается нормальнымъ; содержимое просвѣчиваетъ лишь въ отдѣльныхъ, незначительнаго протяженія, мѣстахъ.	4) Ненормальный цвѣтъ покрововъ, воспалительное ихъ состояніе и просвѣчиваніе содержимаго выражаются рѣзко и съ большимъ постоянствомъ.
5) Мягкая стѣнка полости содержитъ отдѣльныя пластинки хряща; въ твердой хрящевой стѣнкѣ имѣются мягкіе пункты,—узуры хряща.	5) Одна стѣнка мягка, другая содержитъ хрящъ.
6) Въ жидкомъ содержимомъ и въ сгусткахъ крови находятся отдѣльныя пластинки хряща и хрящевые комочки, крошки.	6) Содержимое лишь жидкость, или свертки крови; изолированныхъ пластинокъ и крохъ хрящевыхъ не констатируется.

Еще въ 60-хъ годахъ французскій ученый Dumesnil. а послѣ него и Ducros, высказалъ догадку, что отэматома у душевно-здоровыхъ, можетъ быть, и не идентична съ тою, которая наблюдается у помѣшанныхъ; но, къ сожалѣнію, эта совершенно научная идея не была оцѣнена по достоинству позднѣйшими изслѣдователями.

Въ настоящее время мы имѣемъ фактическое основаніе не смѣшивать этихъ различныхъ патологическихъ явленій; но такъ-какъ въ хирургіи и отіатріи уже привился терминъ „отэматома“ для обозначенія различныхъ кровяныхъ опухолей уха, то, во избѣжаніе дальнѣйшаго смѣшенія, ихъ слѣдовало-бы называть othaematoma spurium, въ отличіе отъ типической othaematoma verum, составляющей принадлежность нѣкоторыхъ случаевъ душевной болѣзни.

Нѣтъ никакого сомнѣнія въ томъ, что и у душевно-больныхъ отъ различныхъ причинъ могутъ возникать ложныя отэматомы: душевная болѣзнь, конечно, не гарантируетъ ухо больнаго отъ такихъ заболѣваній, какія вообще свойственны человѣческимъ ушамъ. Это обстоятельство вносило путаницу во всѣ стороны вопроса объ отэматомѣ. Такъ напр. Fischer упоминаетъ, что онъ видѣлъ въ Illenau 2 случая полнаго выздоровленія отъ душевной болѣзни, не смотря на то, что больные имѣли отэматому; Flemming, по словамъ того-же автора, наблюдалъ также два подобныхъ случая, а Iacobi въ Siegburg'ѣ видѣлъ такіе факты даже много разъ. Несомнѣнно,

однако, что иногда и у непаралитиковъ наблюдались такія отэматомы, которыя были весьма схожи съ othaematoma verum. И въ нашей клиникѣ былъ, по крайней мѣрѣ, одинъ такой случай: незадолго до моего прибытія былъ выписанъ изъ клиники поправившійся душевно-больной, который во время своего нахожденія въ ней имѣлъ парную отэматому. Привожу извлеченіе изъ исторіи его болѣзни.

А. Г. новобранецъ, 22 лѣтъ, слабаго состоянія питанія, изъ крестьянъ, до поступленія на военную службу занимался торговлей. Сильно злоупотреблялъ спиртными напитками. Дважды ушибалъ голову, въ чемъ видѣлъ причину головныхъ болей, которыми часто страдалъ. Заболѣлъ 15 Марта 1888 г. бронхитомъ, простудившись на ученьи, почему и былъ помѣщенъ въ Царско-сельскій военный госпиталь. Чрезъ нѣсколько дней, когда температура почти пришла къ нормѣ, у него появились признаки психической болѣзни: безсонница, безотчетный страхъ, угнетенное настроеніе духа, боязнь, что его зарѣжутъ или отравятъ; кратковременный припадокъ буйства. 1-го Апрѣля того-же года былъ принятъ въ нашу клинику. Здѣсь преобладающимъ симптомомъ въ картинѣ его болѣзни была меланхолія съ несистематизированнымъ бредомъ самообвиненія и отчасти преслѣдованія. Частый отказъ отъ пищи, вызывавшій необходимость насильственнаго кормленія чрезъ зондъ. Подъ 4-мъ Іюня въ исторіи болѣзни записано: „На лѣвой ушной раковинѣ образуется опухоль, дающая флюктуацію“. Чрезъ мѣсяцъ „опухоль самопроизвольно вскрылась. Вытекло довольно большое количество крови. По остановкѣ кровотеченія, рана перевязана“. Чрезъ нѣсколько дней развилось нагноеніе, сдѣланъ былъ небольшой разрѣзъ, который съ теченіемъ времени превратился въ фистулёзную язву. Рубцеваніе наступило спустя, приблизительно, 4 мѣсяца. Въ исходѣ: helix и antihelix представлялись утолщенными. Подобная-же опухоль была и на другомъ ухѣ, но здѣсь она не вскрылась.

Въ Апрѣлѣ 1889 года больной былъ выписанъ изъ клиники на попеченіе родственниковъ съ признаками легкаго ослабленія психики [1]). По желанію, такой исходъ можетъ быть

---

[1]) Изъ скорбнаго листа кл. д. б.

принятъ, конечно, и за полное выздоровленіе. Этотъ и подобные ему случаи мы оставляемъ пока безъ объясненія.

Вышесказаннымъ объ othaematoma spurium мы и ограничиваемся, чтобъ перейти къ дальнѣйшему изученію othaematomatis veri.

IV.

Для разрѣшенія вопроса о способѣ возникновенія отэматомы у душевно-больныхъ, авторы преимущественно сосредоточивали свое вниманіе на изслѣдованіи патологическихъ явленій въ тканяхъ ушей лицъ, не имѣвшихъ отэматомы и даже не страдавшихъ душевной болѣзнью. Мы думаемъ, что такой путь не можетъ привести ни къ какому положительному выводу: нѣтъ никакой гарантіи ни въ томъ, что въ этихъ ушахъ отсутствуютъ измѣненія, ни въ какой связи съ даннымъ пораженіемъ не стоящія, ни въ томъ, что въ нихъ находятся тѣ измѣненія, которыя въ дѣйствительности способствуютъ возникновенію отэматомы. Поэтому мы предпочитаемъ болѣе прямой путь,—изученіе патологической анатоміи самихъ отэматомъ.

Какъ видно изъ клинической части этого трактата, мы имѣли въ своемъ распоряженіи 4 препарата отъ 3 субъектовъ [1]).

По уплотненіи въ двухромокисломъ кали или въ спиртѣ, мы заключали кусокъ уха въ целлоидинъ и дѣлали большіе срѣзы съ помощью микротома Шанца, стараясь, чтобъ срѣзъ проходилъ чрезъ всю область уха, занятую опухолью.

Испробовавъ цѣлый рядъ методовъ окрашиванія, мы получали наилучшіе результаты при двойной окраскѣ: — нейтральнымъ карминомъ и гематоксилиномъ, или квасцовымъ

---

[1]) Всякому понятна трудность получить препаратъ уха отъ трупа субъекта изъ зажиточнаго класса; понятна поэтому и вся искренность моей глубокой благодарности многоуважаемымъ Проф. Н. П. Ивановскому, приватъ-доценту О. А. Чечотту, директору больницы «Всѣхъ Скорбящихъ»,— д-ру А. Е. Черемшанскому и старшему врачу той-же больницы, д-ру С. А. Бѣлякову, благодаря разрѣшенію и доброму содѣйствію которыхъ я могъ достать свой матеріалъ.

карминомъ Grenacher'а и индиго-карминомъ. Особенно хорошо окрашиваются препараты, уплотненные въ спиртѣ.

Мы начнемъ съ изученія верхней половины ушей случая № 4, при ощупываніи которыхъ получалось при жизни ощущеніе двухъ сближающихся пластинокъ.

Случай № 4. Трещины. При разрѣзѣ обоихъ этихъ ушей на высотѣ fossae triangularis, хрящъ ушной, начиная отъ мѣста сліянія ножекъ antihelicis чрезъ всю ширину послѣдняго, чрезъ область fossae navicularis и отчасти чрезъ завитокъ идетъ трещина, на горизонтальномъ разрѣзѣ въ видѣ латинской буквы S. Нитка, уложенная по ходу этой трещины, имѣетъ около 2½ сант. въ длину. Книзу эти трещины простирались до мѣста antihelicis, соотвѣтствующаго срединѣ наружнаго слуховаго отверстія, причемъ въ нижней своей части занимали весьма узкое протяженіе, оставляя въ цѣлости хрящъ fossae innominatae, и только на лѣвомъ ухѣ была занята и латеральная часть этой области.

На обоихъ ушахъ трещины идутъ косвенно сверху внизъ и спереди назадъ; вверху они достигаютъ, благодаря постепенному истонченію къ периферіи передняго фрагмента хряща, до передняго перихондрія; а внизу, благодаря такому-же истонченію задняго фрагмента,—до задняго перихондрія.

Полости, образованныя этими трещинами, отдѣлялись отъ полостей отэматомъ узкими хрящевыми мостиками и содержали въ себѣ красноватую жидкость, похожую на сукровицу, которая вытекла въ количествѣ нѣсколькихъ капель при разрѣзѣ свѣжихъ ушей. Слѣдуетъ еще замѣтить, что лѣвая трещина въ нижней свой части уже макроскопически представлялась выполненною новообразованной тканью гіалиноваго вида, хрящъ-же былъ здѣсь расщепленъ неоднократно.

Что это именно трещины, происшедшія отъ механическаго разъединенія хряща, а не полости какого-либо инаго происхожденія, ясно можно было видѣть изъ того, что, при сближеніи хрящевыхъ стѣнокъ ихъ, всѣ выступы одной выполняли углубленія противоположной.

Разсматривая горизонтальные срѣзы правой трещины въ верхней ея части при маломъ увеличеніи (въ 71 разъ), мы видимъ, что трещина, въ видѣ узкой щели, начинается у самаго основанія хряща helicis, весьма близко отъ переднягперихондрія, не проникая, однако, вплоть до него, но отдѣо

ляясь отъ него тонкимъ слоемъ хрящевой ткани, болѣе свѣтлой, чѣмъ центральная масса хряща. Слѣдя за ходомъ трещины далѣе, мы видимъ, что она главнымъ образомъ располагается именно между этимъ болѣе тонкимъ и свѣтлымъ поясомъ хряща и болѣе темной и широкой главной массой хряща; но мѣстами со свѣтлымъ поясомъ находятся въ соединеніи отдѣльные фрагменты отъ центральнаго хрящеваго слоя, и такимъ образомъ въ этихъ мѣстахъ трещина расположена уже въ самой серединѣ хряща. Края стѣнокъ трещины повсюду представляются зазубренными; въ иныхъ мѣстахъ обнаруживаемъ дефектъ хрящевой ткани, но зато въ другихъ мѣстахъ находимъ отдѣльные кусочки хряща, свободно лежащіе въ трещинѣ, не принадлежа ея стѣнкамъ. Внутри трещины находимъ небольшіе сверточки волокнины, заключающіе въ себѣ разбухшіе красные кровяные шарики, которые разсѣяны одиночно или группами и по стѣнкамъ трещины. Съ удаленіемъ отъ helicis въ медіальномъ направленіи, зазубренные края трещины начинаютъ выравниваться съ помощью новообразованной ткани, выполняющей всѣ углубленія въ хрящѣ. На медіальномъ концѣ трещины образованная ею полость выполнена плазматическимъ, почти гомогеннымъ эксудатомъ; въ немъ видна неясная полосатость, много маленькихъ элементовъ, скученныхъ въ группы, а со стороны перихондрія входятъ сюда весьма тонкіе, развѣтвляющіеся сосуды; въ этомъ ограниченномъ пунктѣ трещина непосредственно сообщается съ перихондріемъ, вовсе не разъединяясь отъ него хрящевой тканью. Всѣ сосуды безкровны.

Кромѣ описанной трещины, тамъ и сямъ видимъ въ хрящѣ неполное разъединеніе ткани, какъ-бы прогалины, главнымъ образомъ на границѣ между свѣтлымъ, периферическимъ и болѣе темнымъ, центральнымъ слоями хряща. — На одномъ срѣзѣ мы встрѣтили такую прогалину, лежащую ближе къ задней поверхности, которая почти вся выполняется отрѣзкомъ сосуда.

Бросивъ общій взглядъ на хрящъ въ цѣломъ, получаемъ впечатлѣніе, какъ—будто болѣе развитой центральный слой былъ инкапсулированъ новообразованнымъ хрящомъ. Кромѣ того, самъ свѣтлый, тонкій слой хряща мѣстами представляется, въ свою очередь, двойнымъ: самая периферическая часть его кажется болѣе взрослою, чѣмъ лежащая ближе къ

трещинѣ. Кажется, что и здѣсь когда-то существовало разъединеніе хряща, теперь вполнѣ зажившее.

Въ перихондріи, преимущественно передней поверхности, видимъ большое количество мелкихъ сосудовъ. Подкожная клѣтчатка представляется нѣсколько утолщенной, и въ ней, преимущественно на задней поверхности, среди старой ткани видны пучки болѣе нѣжной соединительной ткани и новообразованныя дольки жировой ткани, въ которой жировыя клѣтки меньше и бѣлѣе старыхъ. Здѣсь-же находимъ ограниченныя скопленія красныхъ кровяныхъ шариковъ среди ткани, которые видны также разсѣянными по всему полю зрѣнія.

Въ существенномъ трещина лѣваго уха содержится такъ-же, какъ и вышеописанная, съ тѣмъ отличіемъ, что процессъ заживленія ея подвинулся значительно болѣе впередъ.

Правая отэматома. На срѣзахъ отэматомы праваго уха этого случая мы наблюдаемъ слѣдующія картины.

Вблизи вершины helicis имѣется нарушеніе непрерывности перихондрія, весьма незначительной ширины, и въ этомъ мѣстѣ со стороны подкожной клѣтчатки идетъ разращеніе нѣжной волокнистой соединительной ткани, богатой тонкими вѣтвящимися сосудами. Въ самой подкожной клѣтчаткѣ здѣсь, какъ и во многихъ другихъ мѣстахъ, встрѣчаемъ разсѣянный бурый пигментъ. Чрезъ упомянутый дефектъ перихондрія подкожная клѣтчатка входитъ въ сообщеніе съ областью новообразованной ткани, помѣщающейся внутри расщепленнаго на пластинки хряща. Спереди пластинки вообще тонкія, внутренній край ихъ зазубренъ. Перихондрій неясно контурированъ и во многихъ пунктахъ пронизывается поперечно-идущими тонкими новообразованными сосудами. Въ иныхъ мѣстахъ находимъ въ связи съ переднимъ перихондріемъ хрящевыя пластинки, толщиною въ нормальный хрящъ; внутренній край ихъ, т. е. обращенный въ сторону выполнившейся полости, ровенъ. Мѣстами передняя стѣнка этой полости представляется въ видѣ тонкой, волнистой полосы, при увеличеніи въ 320 разъ, оказывающейся богатою хрящевыми клѣточными элементами и бѣдною эластическимъ веществомъ. Среди новообразованной ткани, въ самой полости встрѣчаемъ отдѣльные кусочки стараго хряща. Они двухъ родовъ: одни съ рѣзкими, зазубренными контурами, а другіе

неясно контурированы. Внутренній край хряща задней стѣнки полости вообще представляется зазубреннымъ, но мѣстами онъ болѣе ровенъ. Ближе къ слуховому проходу задняя стѣнка полости мѣстами лишена хряща, а образующій ее перихондрій пронизанъ поперечно-идущими сосудами. Здѣсь встрѣчаются фрагменты хряща, отсепарованные отъ перихондрія тонкимъ слоемъ нѣжной, волокнистой, богатой сосудами ткани. Здѣсь видно, что перихондрій, будучи отслоенъ оть хряща, вовсе не отлагаетъ молодыхъ слоевъ хряща.

Въ непосредственномъ сосѣдствѣ съ наружнымъ слуховымъ проходомъ хрящевыя пластинки сливаются въ одну, находящуюся въ нормальной связи съ перихондріемъ обѣихъ сторонъ, чѣмъ и образуется медіальная граница полости отэматомы. Внутри бывшей полости отэматомы находится новообразованная ткань, весьма богатая бурымъ пигментомъ. Эта ткань, на первый взглядъ, вообще имѣетъ видъ соединительной, различныхъ возрастовъ ткани, богатой тонкостѣнными сосудами.

Что касается пигмента, то онъ располагается здѣсь преимущественно въ видѣ полосъ или кучекъ, состоящихъ изъ аморфныхъ зеренъ; но въ области antihelicis, вблизи передней пластинки хряща, имѣется особенное скопленіе пигмента, расположеннаго въ формѣ вѣтвящихся полосъ, каковая картина напоминаетъ затромбозированные тонкіе сосуды. Сама ткань имѣетъ здѣсь видъ пучковъ болѣе взрослой соединительной ткани.

Въ области conchae новообразованная ткань инфильтрирована большимъ количествомъ красныхъ кровяныхъ шариковъ, почти сохранившихъ свою форму, — слѣдовательно, здѣсь имѣется фокусъ свѣжаго кровоизліянія.

Хрящъ представляется въ нѣкоторыхъ пунктахъ ясно трехслойнымъ; мѣстами эластическая сѣть весьма скудна; мѣстами-же видно вростаніе тонкихъ сосудовъ въ вещество хряща, который вокругъ сосудовъ имѣетъ неясные контуры, переходя въ нѣжно-волокнистую ткань. На всѣхъ срѣзахъ сосуды всего препарата представляются совершенно безкровными.

Лѣвая отэматома. Начиная отъ вершины antihelicis, передній перихондрій отслоенъ отъ хряща на ограниченномъ протяженіи въ направленіи къ fossa conchae, и является въ

видѣ мутной полосы, змѣевидно извивающейся. Между нимъ и хрящомъ имѣется узкое клиновидное пространство, содержащее нѣжную соединительную ткань, богатую пигментомъ. Свободный край хряща, оставшагося въ соединеніи съ заднимъ перихондріемъ, ровенъ. На границѣ antihelicis и conchae встрѣчаемъ уже въ соединеніи съ переднимъ перихондріемъ пластинку хряща, въ которой рѣзко выражена трехслойность. Боковые края этой пластинки имѣютъ видъ излома, тогда-какъ свободный край представляется ровнымъ. На задней сторонѣ, соотвѣтственно съ этимъ мѣстомъ имѣемъ мутный, неясно контурированный перихондрій съ тонкимъ слоемъ хряща. На дальнѣйшемъ протяженіи хрящъ вплоть до своего края, прилежащаго къ хрящу слуховаго прохода, представляется расщепленнымъ на двѣ пластинки: весьма тонкую,—переднюю и болѣе толстую,—заднюю. Около слуховаго прохода многообразно расщепленный хрящъ представляется весьма утолщеннымъ. Края отдѣльныхъ фрагментовъ постепенно переходятъ въ окружающую новообразованную ткань, не имѣя рѣзкихъ контуровъ; мѣстами-же они имѣютъ видъ излома. Какъ при окраскѣ гематоксилиномъ, такъ и при квасцовомъ карминѣ получаются въ хрящѣ извивающіяся, интензивно окрашенныя полосы; эту-же интензивную окраску имѣютъ и края нѣкоторыхъ трещинъ внутри хряща. Полосы эти не имѣютъ рѣзкихъ контуровъ, а при увеличеніи въ 320 р. видно, что эта окраска принадлежитъ какъ клѣткамъ, такъ и промежуточному веществу. Между пластинками хряща, т. е. въ полости отэматомы, содержится соединительная ткань различныхъ возрастовъ, богатая сосудами и бурымъ пигментомъ. Пигментъ особенно обиленъ у медіальнаго края conchae и расположенъ здѣсь полосами.

Среди выполняющей полость ткани имѣется узелъ, подвергнувшійся омѣлѣнію.

Всѣ сосуды уха безкровны, а между тѣмъ среди волокнистой новообразованной ткани встрѣчаемъ широкія пространства, ограниченныя пучками соединительной ткани и наполненныя красными кровяными шариками, сохранившими свою форму. На это явленіе указалъ мнѣ Проф. И. П. Мержеевскій, разсматривая мои препараты. Сосуды въ этой области, не смотря на тонкость своихъ стѣнокъ, представляются весьма широкими и синуозными.

На вертикальномъ срѣзѣ этого уха, проходящемъ чрезъ

lobulus, мы видимъ небольшіе придаточные хрящи, имѣющіе собственный перихондрій; они отличаются тѣми-же свойствами, какъ и фрагменты главнаго хряща.

Въ остальномъ этотъ препаратъ содержится такъ-же, какъ и на правомъ ухѣ.

Случай № 3. Отэматома лѣваго уха. При разрѣзѣ лѣваго уха Л. оказалось, что въ верхней половинѣ своей оно заключало въ себѣ ткань, макроскопически схожую съ губчатою костью, однако ноздри, образованныя тонкими нитями, не заключали въ себѣ никакой ткани, равно и жидкости. Эта костевидная ткань вросла между пластинъ хряща. Книзу она, съуживаясь, доходила до средины области conchae, такъ-что при горизонтальныхъ срѣзахъ въ этой области попадала въ срѣзъ и она.

Послѣ обработки кислотами, изъ верхней половины уха были сдѣланы вертикальные срѣзы, на которыхъ наблюдаемъ слѣдующее.

Хрящъ многообразно расщепленъ на пластины, образуя стѣнки полости, выстланныя тканью, схожею то со слизистою соединительною, то съ волокнистою. Отъ одной стѣнки къ другой переходятъ спирально извивающіеся пучки, блестящіе, мѣстами имѣющіе видъ однородныхъ лентъ. Вся новообразованная ткань усѣяна бурымъ пигментомъ, то разсѣяннымъ, то собраннымъ въ кучки и полосы. Самъ хрящъ неоднороденъ, неправильно-слоистъ; на препаратѣ, окрашенномъ индиго-карминомъ, эластическая сѣть имѣетъ не одинаковую окраску: болѣе грубая окрашена въ зеленый цвѣтъ, а болѣе нѣжная, располагающаяся главнымъ образомъ по периферіи, — въ синій. Части синія болѣе богаты клѣтками, тогда-какъ въ зеленыхъ много пустыхъ клѣточныхъ вмѣстилищъ. Окружающая клѣтчатка богата разсѣяннымъ пигментомъ, въ особенности на передней поверхности, гдѣ въ непосредственной близости къ хрящу имѣется и ограниченное скопленіе измѣнившихъ свою форму красныхъ кровяныхъ шариковъ. Подкожная клѣтчатка представляется утолщенною.

На горизонтальныхъ срѣзахъ, взятыхъ изъ области fossae conchae представляются слѣдующія отношенія. Начиная отъ fossa navicularis, перихондрій представляется отслоеннымъ вмѣстѣ съ очень тонкимъ слоемъ хряща и образуетъ на препаратѣ волнистую, матово-блестящую полосу. Въ области

перехода antihelicis въ concha въ хрящѣ находимъ гнѣздо, выполненное мутной гомогенной массой. Тамъ и сямъ, среди этой массы, видна неясная волокнистость въ видѣ цуговъ. Въ промежуткахъ, образованныхъ ими, наблюдаются группы тѣсно-скученныхъ клѣтокъ. Мѣстами контуры этихъ клѣтокъ очень неясны, а мѣстами они слились, образовавъ колбовидныя фигуры, о происхожденіи которыхъ можно догадаться по присутствію одной или нѣсколькихъ, сохранившихся еще, клѣтокъ. Во всемъ этомъ гнѣздѣ не видно ни одного сосуда.

Тамъ и сямъ съ переднимъ перихондріемъ находятся въ соединеніи отдѣльные, болѣе толстые фрагменты хряща. Вблизи слуховаго прохода перихондрій вновь соединяется съ хрящомъ, представляющимся уже въ видѣ одиночной пластинки, утолщенной, имѣющей весьма скудную эластическую сѣть. Разсматривая края хрящевыхъ пластинокъ, мы изрѣдка встрѣчаемъ ихъ рѣзко контурированными, зазубренными; въ большинствѣ-же случаевъ контуры сглажены, не имѣютъ вида излома.

Хрящъ, оставшійся въ соединеніи съ заднимъ перихондріемъ, въ нѣкоторыхъ мѣстахъ представляетъ нарушеніе цѣлости въ поперечномъ направленіи. Во многихъ мѣстахъ видны среди срѣза хряща сосуды, снабженные нѣжною волокнистою тканью.

Полость, образованная расщепленіемъ хряща, т. е. полость отэматомы, выполнена богатою пигментомъ и сосудами, новообразованною, неясно-волокнистою тканью, которая по краямъ хряща располагается въ видѣ правильныхъ полосъ и снабжена хрящевыми клѣтками, а въ отдаленіи отъ него имѣетъ видъ сѣти. Эта ткань въ латеральной сторонѣ полости имѣетъ видъ болѣе взрослой ткани, чѣмъ въ медіальной. Сосуды въ новообразованной ткани, равно какъ и всѣ другіе,—пусты. Пигментъ расположенъ преимущественно въ видѣ полосъ, но также и разсѣянно.

Въ центральной части препарата, среди новообразованной ткани видны ничѣмъ невыполненные промежутки, стѣнки которыхъ были инфильтрированы зернышками извести; чѣмъ выше былъ сдѣланъ срѣзъ, тѣмъ обширнѣе эти пустоты.

Кромѣ этихъ промежутковъ, имѣются и такіе, стѣнки которыхъ не подверглись омѣлѣнію и представляются въ видѣ волокнистыхъ пучковъ; иногда можно замѣтить, что

снутри полости эта волокнистая ткань покрыта еще пленкой, повидимому, безструктурной, но богатой овальными ядрами. На срѣзахъ, сдѣланныхъ болѣе книзу, встрѣчаемъ въ центрѣже препарата болѣе рыхлую ткань, густо инфильтрированную красными кровяными шариками, до нѣкоторой степени измѣнившими свой видъ и слабо окрашивающимися индигокарминомъ.

Въ мягкихъ частяхъ этого уха наблюдаются слѣдующія измѣненія.

Встрѣчаются такія мѣста, гдѣ нѣтъ никакой возможности дифференцировать перихондрій, какъ самостоятельное образованіе: съ одной стороны онъ сливается съ хрящомъ, съ другой — все это образованіе, въ видѣ неясно-волокнистаго хряща, постепенно переходитъ въ неправильно расположенные пучки подкожной клѣтчатки. Такимъ образомъ получается впечатлѣніе, что не только перихондрій, но и часть клѣтчатки охрящевѣли.

Подкожная клѣтчатка какъ на передней, такъ и на задней поверхности содержитъ разсѣянный бурый пигментъ; причемъ на задней поверхности онъ находится въ большемъ количествѣ въ медіальной части срѣза, на передней-же болѣе въ латеральной. Въ этихъ мѣстахъ ткань подкожной клѣтчатки представляется болѣе нѣжною.

Случай № 1. Отэматома лѣваго уха. Клиновидный кусокъ, вырѣзанный изъ лѣваго уха Г., имѣлъ весьма своеобразный видъ. На горизонтальныхъ поверхностяхъ срѣза хрящъ представлялся въ видѣ двухъ неправильныхъ пластинокъ, сходящихся подъ острымъ угломъ въ области helicis; на поверхности вертикальнаго разрѣза эти пластинки были почти параллельны, а въ нижней части куска между ними замѣчалась еще промежуточная пластинка, идущая поперечно сзади напередъ. Заключенная между пластинками хряща ткань уже на свѣжемъ кускѣ имѣла хрящевой видъ и консистенцію. Весьма любопытно, что на всѣхъ предъидущихъ препаратахъ эта ткань въ свѣжемъ состояніи имѣла грубоволокнистый видъ, а, по уплотненіи препаратовъ, она и тамъ получила хрящевой видъ и консистенцію. Подкожная жировая клѣтчатка задней поверхности утолщалась по мѣрѣ приближенія къ завитку въ такой степени, что образовала какъбы жировикъ.

При маломъ увеличеніи вертикальный срѣзъ этого препарата представляетъ слѣдующія отношенія. Подкожная жировая клѣтчатка представляетъ весьма неправильное строеніе, а пучки мышечныхъ волоконъ раздвинуты разросшеюся между ними соединительною тканью. Многія волокнистыя петли имѣютъ нѣжный видъ, а жировыя дольки сильно развиты, особенно сзади; жиръ представляется бѣлымъ. Тамъ и сямъ видны кучки бураго аморфнаго пигмента. Въ просвѣтахъ сосудовъ—скученные красные кровяные шарики.

Задній край хрящеваго срѣза представляется неровнымъ, какъ-бы изъѣденнымъ; перихондрія, какъ обособленнаго образованія, здѣсь различить нельзя, а хрящъ постепенно переходитъ въ безпорядочно расположенные пучки соединительной ткани. Вещество этой хрящевой пластинки мѣстами только въ центральномъ слоѣ имѣетъ ясно-эластическій характеръ, по периферіи-же окрашивается нейтральнымъ карминомъ въ красный цвѣтъ.

Идя далѣе кпереди, встрѣчаемъ новообразованную ткань, выполнившую полость отэматомы. Эта ткань составлена изъ тѣсно-лежащихъ толстыхъ пучковъ, имѣющихъ неясно-волокнистый характеръ и сливающіеся контуры. Она богата сосудами въ меньшей степени, чѣмъ это наблюдалось въ вышеописанныхъ случаяхъ, и сосуды эти большею частію узки. Просвѣты сосудовъ выполнены красными кровяными шариками, а вещество ткани менѣе, чѣмъ въ предшествующихъ случаяхъ, богато пигментомъ, который весьма теменъ и мѣстами расположенъ въ видѣ полосъ. Всѣ сосуды толстостѣнны. Въ полѣ зрѣнія видны косвенные и поперечные срѣзы концентрически наслоенныхъ пучковъ, видимо, происшедшихъ отъ зарощенія сосудовъ.

Клѣточные элементы этой области весьма напоминаютъ вытянутые хрящевые элементы. Въ непосредственной близости къ хрящу эта ткань постепенно принимаетъ все болѣе и болѣе гіалиновый видъ. Идя далѣе кпереди, находимъ узкую полосу отслоившагося хряща, находящуюся въ связи съ переднимъ перихондріемъ, весьма богатую клѣточными элементами, интензивно окрашивающимися карминомъ.

Въ подкожной жировой клѣтчаткѣ передней поверхности также встрѣчаемъ незначительное количество темнаго пигмента и незначительную гиперплязію жировой ткани.

На такомъ-же срѣзѣ, сдѣланномъ ближе къ медіальному концу куска, среди новообразованной ткани мы встрѣчаемъ изолированный хрящевой фрагментъ, въ окружности котораго новообразованная ткань имѣетъ болѣе развитой хрящевой характеръ, подобно тому, какъ и по краямъ периферически расположенныхъ главныхъ пластинокъ хряща.

Должно замѣтить, что старый хрящъ отличается здѣсь значительною толщиною: въ немъ имѣются различной величины и формы трещины, вполнѣ зажившія, выполненныя сформированнымъ сѣтчатымъ хрящомъ, рѣзко отличающимся отъ стараго хряща блескомъ своихъ волоконъ. На горизонтальномъ срѣзѣ отъ того-же препарата мы находимъ сосуды перерѣзанными болѣе въ продольномъ направленіи.

Сопоставляя вышеописанныя картины, мы видимъ, что всѣ случаи изученныхъ нами отэматомъ въ патолого-анатомическомъ отношеніи представляются въ общихъ чертахъ идентичными. Не подлежитъ ни малѣйшему сомнѣнію, что главный фокусъ кровоизліянія заключается внутри самого вещества ушнаго хряща; несомнѣнно также, что источникомъ кровоизліянія служили не сосуды перихондрія, какъ это думали всѣ изслѣдователи, за исключеніемъ L. Meyer'a, а изъ новообразованныхъ сосудовъ, проросшихъ со стороны перихондрія въ вещество хряща. Непреложенъ и тотъ фактъ, что самъ хрящъ потерпѣлъ существенныя измѣненія. Что послѣднее обстоятельство имѣло мѣсто не только въ теченіе процесса заживленія отэматомы, а и до ея образованія, о томъ убѣдительно свидѣтельствуетъ патологическая анатомія двухъ трещинъ ушей Т. (случай № 4).

Въ самомъ дѣлѣ, эти трещины, въ особенности правая, представляли не что иное, какъ недіагносцированныя при жизни, не успѣвшія наполниться, совершенно свѣжія отэматомы; а въ нихъ, именно, мы нашли сосуды въ хрящѣ и слоистость его въ наиболѣе выраженной степени. Кромѣ того, необходимо заключить, что трещины существовали, хотя отчасти, до момента кровоизліянія: новообразованная волокнистая ткань на ихъ стѣнкахъ не инфильтрирована кровяными шариками или пигментомъ, какъ то мы видимъ всюду, гдѣ эта ткань образовалась въ фокусѣ бывшаго кровоизліянія. Заслуживаютъ

вниманія ясные признаки гиперплязіи мягкихъ частей уха, а также присутствіе въ нихъ пигмента. И то, и другое встрѣчаемъ не въ одинаковой степени развитія въ различныхъ случаяхъ и даже въ различныхъ частяхъ одного и того-же уха. Собственно, относительно пигмента въ подкожной клѣтчаткѣ, Проф. Ѳ. Н. Заварыкинъ въ цитированной нами работѣ замѣтилъ, что пигментъ можетъ попасть туда вторичнымъ путемъ, благодаря процессу всасыванія излившейся крови. Въ тѣхъ-же случаяхъ, гдѣ мы видимъ болѣе значительное скопленіе его въ видѣ фокусовъ, тамъ, очевидно, имѣло мѣсто кровоизліяніе, которое къ тому-же было мѣстами констатировано нами въ свѣжемъ видѣ. Эти небольшіе кровоподтеки произошли, вѣроятно, также отъ разрыва молодыхъ сосудовъ. Такое явленіе могло произойти одновременно съ кровоизліяніемъ въ хрящѣ и отъ тѣхъ-же самыхъ случайныхъ причинъ. Кромѣ того, разсѣянный пигментъ и одиночные красные шарики въ этихъ тканяхъ могутъ появиться, какъ результатъ выхожденія шариковъ per diapedesin.

Границами полости отэматомы, вообще говоря, служитъ перихондрій, представляющійся почти замкнутымъ мѣшкомъ, выстланнымъ изнутри пластинками хряща различной толщины: однако на задней стѣнкѣ хрящъ обыкновенно толще, чѣмъ на передней. Лишь на ограниченномъ протяженіи перихондрій встрѣчается отдѣленнымъ отъ хряща.

Всѣ эти патолого-анатомическіе факты вполнѣ разъясняютъ многія странности въ клиническомъ видѣ и теченіи занимающей насъ опухоли.

Намъ понятно теперь, почему въ однихъ случаяхъ опухоль воспалена и болѣзненна, въ другихъ-же имѣетъ почти нормальный цвѣтъ покрововъ и безболѣзненна: въ послѣднихъ случаяхъ фокусъ кровоизліянія, очевидно, ограничивался хрящомъ, не занимая окружающихъ мягкихъ частей. Становится понятною и роль давленія самой изливающейся крови въ увеличеніи опухоли по плоскости: ясно, что накопляющаяся въ трещинѣ между пластинками хряща кровь способна вызывать дальнѣйшія разъединенія неоднородныхъ пластовъ хряща и разрывать нѣжную новообразованную ткань, если трещины находились уже въ процессѣ заживленія. Слабость сердечной дѣятельности, какъ въ нашихъ случаяхъ №№ 4 и 5, и незначительный калибръ молодыхъ сосудовъ

могутъ, слѣдовательно, имѣть вліяніе на размѣры и видъ опухоли.

Въ процессѣ заживленія отэматомы есть два существенныхъ момента: всасываніе излившагося экстравазата и выполненіе образовавшейся полости новообразованной тканью. Такъ-какъ сама полость возникла путемъ нарушенія цѣлости ушнаго хряща, то послѣдній процессъ не лишенъ значенія для вопроса о регенераціи сѣтчатаго хряща.

Изучая на вышеописанныхъ препаратахъ морфологію содержимаго различныхъ промежутковъ въ хрящѣ, возникшихъ путемъ его разъединенія, и, слѣдовательно, различные отдѣлы самой полости кровоизліянія, мы встрѣчаемъ различныя картины, которыя опишемъ, постепенно восходя отъ наименѣе сложныхъ до почти вполнѣ сформировавшагося молодаго сѣтчатаго хряща.

Прежде всего встрѣчаемъ безструктурное, гомогенное вещество, хорошо окрашивающееся нейтральнымъ карминомъ. Среди гомогенной массы можно видѣть, однако, болѣе интензивно окрашенные цуги, неимѣющіе опредѣленныхъ контуровъ. Эта картина даетъ впечатлѣніе густой, свернувшейся жидкости; слѣдуя принятой въ нашей клиникѣ терминологіи, мы называемъ это вещество плазматическимъ эксудатомъ.

Въ другихъ пунктахъ эта картина осложняется тѣмъ, что на хрящевыхъ стѣнкахъ трещины, равно какъ и по направленію вышеупомянутыхъ цуговъ, замѣчаются форменные элементы, постепенно принимающіе видъ биполярныхъ клѣтокъ. Какъ ни мало пригодны мои препараты для изученія процесса непрямаго дѣленія, все-же мнѣ удавалось изрѣдка констатировать признаки его, именно стадій клубка, въ ядрахъ этихъ элементовъ. Молодыя клѣтки проникаютъ и въ ткань самой хрящевой стѣнки, гдѣ видны или въ клѣточныхъ вмѣстилищахъ рядомъ съ отжившими клѣтками, или среди эластической сѣти. Нѣкоторыя изъ числа молодыхъ клѣтокъ принимаютъ многоотростчатый, звѣздчатый видъ.

Затѣмъ въ полѣ зрѣнія мы видимъ сосуды, стѣнки которыхъ состоятъ изъ одного только слоя клѣтокъ. Дальнѣйшая по сложности картина уже имѣетъ видъ слизистой соединительной ткани.

Эта послѣдняя представляетъ здѣсь весьма любопытныя

отношенія. Она богата крупными клѣтками съ большимъ ядромъ и нѣсколькими протоплазматическими отростками. Нѣкоторые изъ отростковъ этихъ клѣтокъ сливаются съ отростками другихъ такихъ-же элементовъ; иные-же отростки на периферическомъ концѣ своемъ распадаются на множество тонкихъ волоконецъ, образуя какъ-бы кисточку. Тогда-какъ на однихъ препаратахъ клѣтки и соединяющіе ихъ отростки представляются окрашенными карминомъ, на другихъ — окрашеннымъ является лишь ядро и прилегающій къ нему слой протоплазмы; периферическая-же часть клѣтки и отростки ея оказываются неокрашенными и представляются въ видѣ какихъ-то безструктурныхъ пленокъ.

Приватъ-доцентъ А. Ф. Эрлицкій, разсматривая эти препараты, высказалъ предположеніе, что здѣсь дѣло идетъ о сформированіи соковыхъ канальцевъ. И дѣйствительно, эти картины весьма напоминаютъ соковые канальцы въ хрящахъ низшихъ животныхъ, описанные Nycamp'омъ, а гипотеза кажется тѣмъ болѣе вѣроятною, что среди этихъ клѣтокъ встрѣчаются и такія, окрашенная часть которыхъ представляется въ видѣ безформеннаго ничтожнаго комочка, между тѣмъ какъ форма всего образованія сохраняется.

Кромѣ этихъ клѣтокъ, мы видимъ здѣсь безструктурное, мутное основное вещество, неокрашивающееся, форменные элементы,—въ видѣ блуждающихъ клѣтокъ соединительной ткани, и вытянутыя двуполярныя клѣтки, постепенно принимающія видъ волокна; сверхъ того, имѣется различное на разныхъ срѣзахъ количество волоконъ и пучечковъ соединительной ткани. Нѣкоторые сосуды имѣютъ здѣсь уже болѣе сложное строеніе.

На смѣну этой картины является плотная волокнистая соединительная ткань, отличающаяся тѣмъ, что контуры отдѣльныхъ волоконецъ и пучковъ ихъ неясно различимы, вслѣдствіе присутствія основнаго, малопрозрачнаго, гомогеннаго вещества. Въ эту ткань заложены клѣтки, подобныя хрящевымъ, и кровеносные сосуды, мѣстами представляющіеся въ видѣ широкихъ вѣтвящихся синуозныхъ пространствъ.

Чѣмъ ближе находится эта ткань къ краямъ пластинокъ или изолированныхъ кусочковъ стараго хряща, тѣмъ менѣе въ ней сосудовъ, тѣмъ они уже и, наконецъ, совсѣмъ отсутствуютъ, а новообразованная ткань принимаетъ видъ гіалиноваго хряща. На срѣзахъ отэматомы случая № 1, наиболѣе

взрослой изъ всѣхъ нами изученныхъ,мы встрѣчаемъ уже новообразованную эластическую хрящевую ткань. Эластическое вещество въ такомъ хрящѣ заложено среди гіалиноваго основнаго вещества.

Слѣдуетъ замѣтить, что въ теченіе этого процесса регенераціи сѣтчатаго хряща уха паралитиковъ каждый стадій въ развитіи ткани можетъ фиксироваться, благодаря отложенію извести, циркулирующей, повидимому, въ значительномъ количествѣ въ организмѣ паралитика. Такимъ образомъ возникаетъ условіе и для образованія истинной костной ткани изъ омѣлѣвшаго хрящеваго зачатка, въ случаѣ вростанія въ него кровеносныхъ сосудовъ. Небольшой участокъ такой ткани, мы, дѣйствительно, встрѣтили въ области antihelicis въ препаратѣ отъ № 1.

Что касается излившейся крови, то свертки ея, повидимому, благопріятствуютъ процессу заживленія. Въ нашихъ случаяхъ этотъ процессъ наиболѣе подвинулся впередъ какъ разъ въ тѣхъ мѣстахъ, гдѣ наблюдатели чаще всего находили сгустки крови, т. е. въ нижнихъ и углубленныхъ частяхъ раковины. Это обстоятельство зависитъ, по нашему мнѣнію, отъ наклонности пластическихъ элементовъ распредѣляться по болѣе плотнымъ средамъ, предпочтительно передъ жидкими.

Въ отношеніи пигмента замѣтимъ, что онъ постепенно уменьшается въ количествѣ, скопляясь въ лимфатическихъ щеляхъ между волокнистыми пучками, и уносится фагоцитами, которые попадаются мѣстами въ видѣ бѣлыхъ кровяныхъ тѣлецъ, переполненныхъ пигментными зернышками. Слѣдя за распредѣленіемъ пигмента, мы убѣждаемся, что всасываніе излившагося экстравазата идетъ исключительно по путямъ непосредственнаго сообщенія полости отэматомы съ мягкими частями уха; на участіе-же въ этомъ процессѣ хряща мы не встрѣтили никакихъ намековъ.

Для контроля нашихъ наблюденій, мы изслѣдовали 10 ушей, неподвергавшихся отэматомѣ: 4—отъ двухъ крупозныхъ пневмониковъ, 2—отъ старика, хроническаго пневмоника, 2—отъ пожилой женщины, страдавшей общей бугорчаткой, одно ухо—молодаго человѣка, причина смерти котораго намъ неизвѣстна, и клиновидный отрѣзокъ уха отъ прогрессивнаго паралитика.

Замѣчательно, что во всѣхъ этихъ ушахъ, безъ особаго труда, мы нашли описанныя Fischer'омъ, L. Meyer'омъ и Fürstner'омъ полости размягченія; описанная-же L. Meyer'омъ своеобразная энхондрома встрѣтилась изъ этой серіи ушей только въ отрѣзкѣ уха паралитика. Читая сообщенія упомянутыхъ авторовъ, можно придти къ убѣжденію, что едвали не всѣ уши всѣхъ людей на свѣтѣ поражены патологическимъ процессомъ размягченія. Мы думаемъ, однако, что если-бы изслѣдователи получали свой матеріалъ не отъ безродныхъ лицъ, умершихъ въ больницахъ, а отъ покойниковъ изъ высшихъ и богатыхъ классовъ, то результатъ получился-бы противуположный. Въ самомъ дѣлѣ, всѣ эти полости, какъ мы убѣдились на своихъ препаратахъ и какъ о томъ справедливо заявлялъ Gudden, суть механически происшедшіе поверхностные надломы хряща, находящіеся въ различныхъ стадіяхъ заживленія.

Процессъ этотъ и здѣсь идетъ въ направленіи новообразованія эластическаго хряща, съ тѣмъ отличіемъ, что, за исключеніемъ уха паралитика, при малыхъ трещинахъ всѣ отдѣльные стадіи заживленія какъ-бы сливаются, и послѣ стадія плазматическаго эксудата наблюдаемъ почти сформированный гіалиновый хрящъ, лишь неправильная и часто отростчатая форма клѣтокъ котораго намекаетъ на скрытый процессъ. Появленіе эластическихъ волоконъ въ основномъ веществѣ вокругъ клѣтокъ замѣчается тогда, когда послѣднія приняли уже типическій видъ. Такимъ образомъ, гомогенное содержимое полости, которое названными авторами принималось за результатъ процесса размягченія, есть на самомъ дѣлѣ начальный стадій заживленія.

Если трещина болѣе обширна, то въ центральныхъ частяхъ ея полости, удаленныхъ отъ хрящевой стѣнки, процессъ регенераціи идетъ медленнѣе, такъ-что наблюдаются описанные нами различные стадіи и даже вростаніе новообразованныхъ сосудовъ.

И въ ухѣ паралитика мы нашли трещину, изломъ хряща, о чемъ свидѣтельствовали края хрящевыхъ стѣнокъ этой полости; но здѣсь мы не усмотрѣли описаннаго, ускореннаго или прямаго новообразованія хряща на поверхности излома: внутри трещины оказалась Schlauchenchondrom L. Meyer'a. Къ ней мы вернемся ниже.

Изслѣдованіями по вопросу о регенераціи гіалиновой хря-

щевой ткани послѣ раненій ея занимались экспериментально на реберныхъ хрящахъ русскіе ученые Архангельскій и Бартъ. Результаты ихъ работъ въ существенныхъ чертахъ совпадаютъ съ тѣмъ, что изложили мы относительно регенераціи эластическаго хряща ушной раковины: въ нашемъ наблюденіи есть только еще дальнѣйшая ступень,—отложеніе эластическаго вещества въ гіалиновой основѣ.

Для насъ имѣютъ особенное значеніе опыты Барта, который производилъ физіологическія инъекціи мельчайшаго порошка киновари испытуемымъ животнымъ и, спустя нѣкоторое время, находилъ отложеніе киновари въ клѣткахъ исключительно новообразованной ткани; ткань-же стараго хряща была совершенно свободна отъ зеренъ киновари. Изъ этого факта слѣдуетъ заключить, что элементы самого хряща не принимаютъ участія въ дѣлѣ возстановленія его дефектовъ. Если это справедливо для молодыхъ здоровыхъ животныхъ, то нѣтъ основанія думать, что въ ухѣ больнаго человѣка клѣтки стараго хряща болѣе жизнедѣятельны, тѣмъ болѣе, что отъ нихъ остаются въ такомъ хрящѣ лишь продукты ихъ перерожденія, какъ это увидимъ мы ниже.

Чтобъ закончить эту часть нашего изслѣдованія, остается объяснить происхожденіе упомянутыхъ нами кистовидныхъ пространствъ, переполненныхъ красными кровяными шариками, въ тѣхъ препаратахъ, въ которыхъ кровеносные сосуды были совершенно пусты. Объясненіе такой находки мы встрѣчаемъ въ изслѣдованіи уважаемаго Проф. П. И. Насилова „Ueber die heterologe Bildung der Cysten". Изслѣдуя слизистый полипъ уха, онъ констатировалъ частичную облитерацію сосудовъ, что вызывало послѣдовательное расширеніе центральнаго конца этихъ сосудовъ. Дальнѣйшая облитерація части сосуда, лежащей центральнѣе эктазіи, обусловливала полную отшнуровку послѣдней, и такимъ образомъ возникала кровяная киста.

На своихъ препаратахъ, кромѣ такихъ кистъ, мы встрѣтили еще кистовидныя пространства, образованныя незаросшими петлями волокнистыхъ пучковъ съ овальными ядрами, до нѣкоторой степени сходныхъ съ нѣжными пучками соединительной ткани, описанными Axel'емъ Key'емъ и Retzius'омъ. На рисункѣ 1 нашей таблицы въ центрѣ полости отэматомы видно такое кистовидное образованіе.

Мы видѣли, что изліяніе крови при отэматомѣ паралитиковъ происходитъ изъ разросшихся въ самомъ хрящѣ сосудовъ отчасти уже въ предуготованную механическимъ расщепленіемъ хряща полость, отчасти-же сама излившаяся кровь производитъ дальнѣйшее расщепленіе хряща и увеличеніе полости до ея конечныхъ предѣловъ. Эти предѣлы зависятъ отъ величины и формы главной пластинки хряща раковины. Дѣло въ томъ, что во всѣхъ изслѣдованныхъ нами ушахъ хрящъ раковины являлся образованіемъ, совершенно обособленнымъ отъ хряща наружнаго слуховаго прохода, такъ-что горизонтальный срѣзъ, проходящій чрезъ уголъ соединенія раковины со слуховымъ проходомъ, обнаруживалъ два хряща, имѣющихъ каждый свой собственный перихондрій и стоящихъ другъ къ другу подъ болѣе или менѣе острымъ угломъ. Иногда-же между ними находятся промежуточныя пластинки, одѣтыя собственнымъ перихондріемъ. Это анатомическое отношеніе служитъ причиною того, что отэматома раковины не распространяется въ наружный слуховой проходъ и имѣетъ вблизи его лопастной видъ. Хрящъ раковины не распространяется также и въ ушную серёжку. Анатомическое строеніе завитка, не говоря уже объ извѣстной вырѣзкѣ хряща въ нижней половинѣ, представляетъ различныя варіаціи. Зачастую верхняя часть завитка образуется почти всецѣло кожною складкою, въ другихъ случаяхъ имѣется ясно-выраженный изгибъ впередъ свободнаго края главной хрящевой пластинки, чѣмъ и сформировывается завитокъ; встрѣчаются, наконецъ, и такія уши, гдѣ завитокъ образуется самостоятельною хрящевою полоскою, лежащею внѣ перихондрія главной пластинки. Tragus, повидимому, не принадлежитъ хрящу раковины, а составляетъ часть хряща слуховаго прохода. Всѣ эти анатомическія отношенія и обусловливаютъ типическіе предѣлы отэматомы, достигшей наивысшаго объема.

V.

Трудность разрѣшенія вопроса объ этіологіи отэматомы весьма существенно зависила отъ полнѣйшаго отсутствія свѣдѣній о тончайшемъ строеніи составныхъ частей сѣтчатаго

хряща и физіологіи его: эти свѣдѣнія ограничивались тѣмъ, что сѣтчатый хрящъ уха имѣетъ хрящевыя клѣтки и эластическую сѣть, какъ промежуточное вещество. Не въ особенно лучшихъ условіяхъ въ этомъ отношеніи находимся и мы.

О способѣ питанія этой безсосудистой ткани, впрочемъ, преимущественно гіалиноваго хряща, существуетъ предположеніе, основанное какъ на прямыхъ наблюденіяхъ, такъ и на болѣе или менѣе остроумныхъ опытахъ, что хрящъ обладаетъ собственными соковыми канальцами, находящимися въ непосредственной связи съ лимфатическими пространствами перихондрія (Budge, Nycamp и др.). Многіе гистологи изучали строеніе и способъ развитія эластическихъ волоконъ, но не пришли къ соглашенію по этимъ вопросамъ. Мало того,— даже существованіе въ сѣтчатомъ хрящѣ капсулъ, какъ характерной принадлежности хрящевыхъ клѣтокъ, подвергается сомнѣнію (М. Д. Лавдовскій).

При такихъ условіяхъ понятно, какъ трудно подмѣтить тончайшія патологическія измѣненія хряща. Къ счастью, для нашей спеціальной цѣли достаточно констатировать лишь наличность болѣе грубыхъ измѣненій и опредѣлить ихъ значеніе въ общихъ чертахъ, не вдаваясь въ детали.

Какъ видно изъ описанія нашихъ препаратовъ, при отэматомѣ встрѣчаются хрящевыя пластинки, въ которыхъ центральный слой рѣзко отличается отъ периферическихъ. Само собою разумѣется, что рѣчь идетъ не о нормальной морфологической особенности прилегающихъ къ перихондрію поверхностей хряща, о чемъ Ranvier говоритъ: „На границѣ хряща капсулы вытянуты и кажутся веретенообразными... Въ сѣтчатомъ хрящѣ эластическія волокна, содержащіяся между капсулами, входятъ изъ хряща въ перихондрій и даже продолжаются въ сосѣдней соединительной ткани". (Traité technique etc. p. 243). На описываемыхъ нами препаратахъ эта правильность текстурныхъ отношеній отсутствуетъ: клѣтки периферическихъ слоевъ не располагаются параллельными рядами, относительная толщина слоевъ въ различныхъ мѣстахъ различна, такъ-что пограничная линія представляется кривой.

Сравнивая слои на тѣхъ срѣзахъ, гдѣ слоистость наиболѣе выражена, мы замѣчаемъ, что эластическія волокна центральнаго слоя, особенно на препаратахъ уплотненныхъ въ двухромокисломъ кали и окрашенныхъ нейтральнымъ карминомъ, пред-

ставляются менѣе блестящими, болѣе желтыми и толстыми, чѣмъ волокна слоевъ периферическихъ. На препаратахъ, окрашенныхъ индиго-карминомъ, волокна центральнаго слоя оказываются окрашенными болѣе интензивно, иногда съ зеленымъ оттѣнкомъ, тогда-какъ периферическія окрашиваются слабѣе и зеленаго оттѣнка не имѣютъ.

Обработывая срѣзъ такого хряща осміевой кислотой, находимъ, что большинство клѣточныхъ вмѣстилищъ центральнаго слоя содержитъ жировыя капли, или кучки жировыхъ зеренъ. Содержимое клѣточныхъ вмѣстилищъ периферическихъ слоевъ оказывается неокрашеннымъ. При окраскѣ карминомъ и гематоксилиномъ, или квасцовымъ карминомъ и индиго-карминомъ, получаемъ обратное отношеніе: большинство клѣточныхъ вмѣстилищъ центральнаго слоя заключаетъ въ себѣ лишь небольшіе комочки окрашеннаго вещества, какъ residua клѣтокъ; другія вмѣстилища содержатъ неокрашенные комочки или-же оказываются, повидимому, пустыми. Въ слояхъ периферическихъ содержатся клѣтки, окрашивающіяся въ красноватый или красновато-фіолетовый цвѣтъ съ интензивно окрашеннымъ ядромъ. Кромѣ того, среди клѣточныхъ элементовъ усматриваются клѣтки, сходныя съ лейкоцитами; часто также можно встрѣтить въ одномъ вмѣстилищѣ рядомъ съ остатками переродившейся клѣтки другую клѣтку, имѣющую видъ протоплазматическаго элемента.

Сверхъ упомянутыхъ элементовъ встрѣчаемъ какъ въ периферическихъ слояхъ, такъ и въ центральномъ, клѣточныя вмѣстилища, содержимое которыхъ представляется въ видѣ пузыря, наполненнаго какою-то однородною, прозрачною жидкостью, которая въ препаратахъ спиртовыхъ въ высшей степени сильно окрашивается гематоксилиномъ въ темный синефіолетовый цвѣтъ, а квасцовымъ карминомъ—въ красно-фіолетовый. Внутри этихъ пузырчатыхъ образованій находятся иногда совершенно неокрашенныя, неправильныя, матово-блестящія глыбки, которыя въ другихъ мѣстахъ оказываются окрашенными въ красно-фіолетовый цвѣтъ.

Такимъ образомъ, центральный слой принадлежитъ, очевидно, старому хрящу, а периферическіе—молодые. Слѣдуетъ замѣтить, что отдѣльные слои хряща отнюдь не имѣютъ рѣзкихъ границъ, но центральный слой переходитъ въ периферическіе съ нѣкоторою постепенностью, что въ особенности ясно, если смотрѣть препаратъ при большомъ увеличеніи.

Кромѣ описаннаго измѣненія, должно отмѣтить присутствіе такихъ участковъ стараго хряща, которые отличаются главнымъ образомъ скудостью эластическаго вещества. Петли, образуемыя болѣе толстыми перекладинами вокругъ отдѣльныхъ клѣточныхъ вмѣстилищъ или группъ ихъ, не составляютъ непрерывной сѣти, какъ въ соотвѣтственныхъ участкахъ хряща изъ ушей непаралитиковъ, но раздѣляются другъ отъ друга или нѣжной сѣтью, или-же гомогеннымъ веществомъ. Въ болѣе чистомъ видѣ мы наблюдаемъ это явленіе на препаратахъ отъ уха паралитика, неимѣвшаго отэматомы.

На иныхъ срѣзахъ изъ отэматомъ такое исчезновеніе вещества хряща выражено болѣе на ограниченныхъ пространствахъ, имѣетъ гнѣздный характеръ и представляется то въ видѣ мутной гомогенной полосы, то почти правильнымъ кругомъ: получается впечатлѣніе вѣтвящагося канала, попадающаго въ разрѣзъ то продольно, то поперечно. Наконецъ встрѣчаемъ такіе-же участки, но заключающіе въ себѣ не гомогенное вещество, а нѣжную волокнистую ткань и разрѣзы кровеносныхъ сосудовъ.

Части хряща, окружающія вросшій въ него сосудъ, иногда имѣютъ видъ периферическихъ слоевъ. L. Meyer, какъ выше сказано, описалъ разрощеніе кровеносныхъ капилляровъ внутри хряща, преимущественно вблизи слуховаго прохода, какъ нормальное явленіе. Gudden опровергъ его и даже намекнулъ на недобросовѣстность его описанія. Между тѣмъ, изъ сравнительно небольшаго количества изслѣдованныхъ нами ушей, мы нашли въ двухъ случаяхъ упомянутыя разрощенія сосудовъ въ хрящѣ, незанятомъ отэматомой: оба случая принадлежали прогрессивнымъ паралитикамъ. Свободный край главной хрящевой пластинки раковины вблизи слуховаго прохода представлялся на срѣзѣ грушевидно утолщеннымъ, содержащимъ внутри себя различной величины, нерѣзко очерченныя гнѣзда съ тонкостѣнными сосудами, въ различныхъ направленіяхъ перерѣзанными и окруженными скуднымъ количествомъ нѣжноволокнистой соединительной ткани. Едва-ли необходимо приводить какія-бы то ни было доказательства той истины, что разростаніе сосудовъ въ ушномъ хрящѣ есть явленіе исключительно патологическое. Наши препараты, сверхъ того, самымъ нагляднымъ образомъ свидѣтельствуютъ о томъ, что эти сосуды получаютъ свое начало изъ сосудовъ перихондрія. Самъ хрящъ въ

такихъ мѣстахъ имѣетъ иногда большое количество сравнительно малыхъ хрящевыхъ клѣтокъ и представляется почти гіалиновымъ: такъ мало видно въ немъ эластическихъ волоконъ, особенно при небольшомъ увеличеніи. Нашъ рис. 2 изображаетъ срѣзъ изъ праваго уха случ. № 3. Другой такой-же препаратъ полученъ отъ № 4.

Нѣкоторые авторы упоминали объ отложеніи молодаго хряща со стороны перихондрія на поверхность стараго и говорили объ утолщеніи хряща, благодаря такому отложенію. Мы, дѣйствительно, наблюдали на своихъ препаратахъ мѣстныя утолщенія хряща, но эти пункты вовсе не представляли картины отложенія новыхъ слоевъ хряща перихондріемъ: здѣсь самъ утолщенный перихондрій обращался въ волокнистый хрящъ. Не могли мы убѣдиться въ отложеніи хряща и со стороны отслоеннаго при отэматомѣ перихондрія. Тѣмъ не менѣе возможенъ вопросъ, не является-ли результатомъ такого отложенія вышеописанная нами слоистость хряща?— Для разрѣшенія этого вопроса я прибѣгнулъ къ прямому микрометрическому измѣренію различныхъ срѣзовъ хряща при маломъ увеличеніи. При этомъ оказалось, что чѣмъ толще слои периферическіе, тѣмъ тоньше слой центральный, такъ-что въ иныхъ мѣстахъ онъ представляется въ видѣ очень тонкой ломаной полоски и, наконецъ, совсѣмъ исчезаетъ; на большинствѣ срѣзовъ передній периферическій слой былъ толще задняго; встрѣчались неслоистые старые хрящи болѣе толстые, чѣмъ слоистые изъ соотвѣтствующихъ мѣстъ уха другаго индивидуума; однако, принявъ во вниманіе индивидуальныя колебанія въ толщинѣ хряща въ различныхъ ушахъ, должно признать нѣкоторое утолщеніе хряща при образованіи въ немъ этой слоистости. Тѣмъ не менѣе несомнѣнно, что периферическіе слои утолщаются существеннымъ образомъ на счетъ, такъ сказать, вытѣсненія центральнаго.

На основаніи вышеизложеннаго мы заключаемъ, что старый ушной хрящъ у паралитиковъ, по крайней мѣрѣ — нѣкоторыхъ, всасывается, замѣщаясь новообразованнымъ, но не путемъ отложенія со стороны перихондрія, а благодаря внѣдренію пластическихъ элементовъ въ вещество стараго хряща. Изъ этого вытекаетъ, между прочимъ, что для ушнаго хряща не перихондрій есть matrix, но сама хрящевая среда.

Въ тѣхъ областяхъ уха, гдѣ мы видимъ процессъ замѣ-

щенія хряща, мы констатируемъ и въ мягкихъ частяхъ явленія, напоминающія продуктивное воспаленіе. Между тѣмъ въ случаѣ № 4, гдѣ оставалась незанятой fossa innominata, хрящъ этой области не представляетъ ни оскудѣнія эластической сѣти, ни патологической слоистости; вмѣстѣ съ тѣмъ и воспалительныя явленія въ окружающей соединительной ткани нерѣзко выражены. Однако, хрящъ здѣсь отличался обиліемъ переродившихся клѣтокъ, окрашивавшихся осміевой кислотой почти въ черный цвѣтъ, и недостаточнымъ блескомъ эластическихъ волоконъ,—словомъ, походилъ на центральный слой другихъ частей хряща этого уха.

Такія особенности этого препарата вынуждаютъ насъ признать, что описанные процессы всасыванія стараго хряща и замѣщенія его новымъ обусловлены въ значительной степени воспаленіемъ окружающей соединительной ткани, главнымъ образомъ перихондрія; маложизненный-же видъ стараго хряща, очевидно, отъ такого обстоятельства независимъ и представляется первичнымъ явленіемъ.

Такимъ образомъ, ушной хрящъ упомянутыхъ паралитиковъ въ извѣстный періодъ ихъ болѣзни оказывается отжившимъ in toto; а фактъ вростанія въ него сосудовъ путемъ органическимъ, внѣ мѣстъ механическаго нарушенія его цѣлости, въ свою очередь свидѣтельствуетъ, что онъ содержится въ ухѣ, въ нѣкоторомъ смыслѣ, какъ секвестръ. Всѣ эти явленія я ставлю въ рядъ съ процессами въ костяхъ паралитиковъ, похожими на остеомаляцію, что недавно подтверждено для реберныхъ костей М. В. Константиновскимъ, работавшимъ подъ руководствомъ уважаемаго Проф. Н. П. Ивановскаго. И тамъ, мнѣ кажется, первичнымъ явленіемъ должно считать отживаніе костной ткани, которое вызвало послѣдовательную резорбцію ея. Благодаря иной структурѣ и физіологіи костной ткани, тамъ это явленіе получаетъ иное, чѣмъ въ хрящѣ, морфологическое выраженіе.

Отжившій хрящъ, при оперативномъ вскрытіи отэматомы безъ надлежащихъ предосторожностей, и служитъ, вѣроятно, причиной тѣхъ длительныхъ фистулъ, о которыхъ упоминаютъ нѣкоторые авторы, такъ-какъ онъ, вѣроятно, представляетъ удобное поле для размноженія микроорганизмовъ.

Если мы примемъ во вниманіе, что при уменьшеніи поверхности уха вслѣдствіе сморщиванія отэматомы, кожа въ

свою очередь должна сократиться, то значительную долю того утолщенія частей кожи, которое мы констатируемъ на своихъ препаратахъ, и образованіе складокъ приходится отнести на счетъ такого сокращенія. Присутствіе нѣжныхъ, повидимому, новообразованныхъ пучечковъ волоконъ и жировыхъ долекъ въ подкожной клѣтчаткѣ представляется явленіемъ непостояннымъ и, можетъ быть, обусловливается продуктивными процессами въ теченіе самой отэматомы.

Такимъ образомъ постояннымъ, всегда отчетливо выраженнымъ и существеннымъ измѣненіемъ въ окружающей хрящъ соединительной ткани является только продуктивное воспаленіе перихондрія съ новообразованіемъ сосудовъ, которые притомъ всегда разростаются въ сторону хряща. Это констатируется и въ частяхъ, незанятыхъ отэматомой. Такое отношеніе даетъ право заключить, что самъ отжившій хрящъ служилъ тѣмъ раздражителемъ, который вызвалъ хроническое воспаленіе перихондрія.

Съ теоретической точки зрѣнія, такое предположеніе, конечно, совершенно справедливо; но, фактически, нельзя исключить вліянія внѣшнихъ инсультовъ. Для ушной раковины, какъ органа периферическаго и весьма незащищеннаго, ежедневное полученіе многочисленныхъ легкихъ внѣшнихъ инсультовъ является неизбѣжнымъ. Инсульты такой силы, которые для здороваго уха другихъ людей оказываются еще безвредными, могутъ уже быть способными вызвать воспалительныя явленія въ ушахъ паралитика, съ отжившимъ хрящомъ. Этимъ обстоятельствомъ ближе всего объясняется неравномѣрная интензивность патологическихъ явленій въ различныхъ частяхъ ушей паралитиковъ: не всѣ отдѣлы ушной раковины, конечно, въ одинаковой степени доступны такимъ инсультамъ. Такое соображеніе объяснитъ намъ и то, почему отэматомы преимущественно выдаются на передней поверхности уха.

Уже Bird'омъ замѣчено, что у паралитиковъ часто бываютъ приливы крови къ ушамъ. Съ тѣхъ поръ это явленіе признается неподлежащимъ сомнѣнію и обыкновенно объясняется сосудодвигательными разстройствами отъ центральныхъ причинъ. Это предположеніе, конечно, справедливо, когда рѣчь идетъ о приливахъ, распространяющихся на всю голову или, по крайней мѣрѣ, на болѣе или менѣе обширную область

ея. Но дѣло въ томъ, что такое „горѣніе" ушей у нѣкоторыхъ паралитиковъ мы наблюдали изолированнымъ и даже на одномъ только ухѣ. Для этого ряда случаевъ, по нашему мнѣнію, нѣтъ нужды искать отдаленныхъ причинъ, когда въ наличности имѣется мѣстная.

Итакъ, зависящее отъ основной болѣзни отживаніе ушнаго хряща in toto у нѣкоторыхъ паралитиковъ мы считаемъ исходнымъ пунктомъ всѣхъ измѣненій, обусловливающихъ предрасположеніе къ отэматомѣ.

Остается сказать нѣсколько словъ о случайной, вызывающей причинѣ: она, по нашему мнѣнію, состоитъ во внѣшнемъ инсультѣ, который, конечно, можетъ быть и незначительнымъ, но все-же долженъ выходить за предѣлы, для уха, такъ сказать, физіологическіе. Въ противномъ случаѣ всѣ паралитики охарактеризованной нами категоріи должны были-бы имѣть отэматомы, чего на самомъ дѣлѣ мы не наблюдаемъ. Требуемый инсультъ можетъ состоять и въ случайномъ ушибѣ, и въ чрезмѣрномъ сгибаніи раковины при поворотѣ головы больнаго во время сна, и т. п.—Нѣтъ сомнѣнія, что въ единичныхъ, исключительныхъ случаяхъ отэматома можетъ развиться у паралитиковъ и чисто органическимъ путемъ, напр. въ моментъ рѣзкаго колебанія въ давленіи крови при сильноразвитыхъ предрасполагающихъ измѣненіяхъ въ ухѣ. Однако, чѣмъ болѣе въ заведеніи условій для существованія внѣшнихъ инсультовъ, тѣмъ, конечно, чаще будутъ наблюдаться въ немъ отэматомы. Поэтому мы считаемъ справедливымъ мнѣніе Gudden'a, что сравнительное обиліе отэматомъ плохо рекомендуетъ психіатрическое заведеніе.

Что касается большей наклонности лѣваго уха къ данной опухоли, то она, очевидно, зависитъ отъ болѣе быстраго разростанія сосудовъ въ хрящѣ лѣваго уха, зависящаго отъ извѣстной, болѣе выгодной анатомической особенности въ развѣтвленіи кровеносныхъ сосудовъ лѣвой стороны. Вотъ почему и различныя отэматомы здоровыхъ распредѣляются по сторонамъ почти такъ-же, какъ и othaematoma verum.

Какъ всюду въ человѣческомъ организмѣ, такъ и въ ушной раковинѣ, некротическое или близкое къ нему состояніе извѣстной части можетъ возникнуть не только отъ причинъ общихъ, но и отъ мѣстныхъ. Надо признать, что предрасположеніе къ истинной отэматомѣ можетъ, вѣроятно, по-

явиться въ чьемъ-либо ухѣ и благодаря предшествующему сильному ушибу его, въ особенности-же сопровождающемуся отодраніемъ перихондрія отъ хряща на болѣе значительномъ протяженіи. Въ самомъ дѣлѣ, по крайней мѣрѣ, для гіалиноваго хряща наука склоняется къ признанію существованія особыхъ соковыхъ канальцевъ, связанныхъ съ окружающими сосудистыми тканями; мы-же видѣли, что въ развитіи хряща сѣтчатаго однимъ изъ стадіевъ его является гіалиновый хрящъ. Естественно допустить, что питаніе сѣтчатаго хряща совершается по тѣмъ-же путямъ, что и гіалиноваго. Отъ разрыва этихъ канальцевъ во время отдѣленія перихондрія должно сильно пострадать питаніе хряща, и онъ потеряетъ свою жизненность. Это и послужитъ исходнымъ пунктомъ для развитія въ немъ описанныхъ нами процессовъ, которые обусловливаютъ предрасположеніе къ отэматомѣ. Можно предполагать, что въ нашемъ сл. № 1 такія обстоятельства играли немаловажную роль въ дѣлѣ возникновенія отэматомы. Дѣйствительно, и по времени появленія опухолей, и по общему состоянію больнаго въ тотъ моментъ, нельзя не признать, что отэматомы возникли здѣсь нѣсколько преждевременно. А обратившись къ патолого-анатомической картинѣ этого случая, находимъ несомнѣнныя доказательства того, что это ухо еще задолго до возникновенія отэматомы и, можетъ быть, до поступленія въ больницу подвергалось сильнымъ инсультамъ: обширная, въ сравненіи съ прочими случаями, гипертрофія частей кожи, невозможность дифференцировать задній перихондрій отъ новообразованной волокнистой соединительной ткани, обиліе въ пластинкахъ хряща трещинъ, зажившихъ уже сформированнымъ сѣтчатымъ хрящомъ и т. д. Сюда-же, и уже всецѣло, съ увѣренностью относимъ мы теперь случаи 6, 8, 9 и 18 таблицы Б.

Наконецъ, должно допустить, что въ нѣкоторыхъ, очень рѣдкихъ случаяхъ у больныхъ непаралитиковъ, но съ сильно пострадавшимъ общимъ питаніемъ, ушной хрящъ можетъ и отъ общихъ причинъ получить свойства хряща паралитиковъ и предрасположеніе къ отэматомѣ. Такое исключеніе лишь подтвердитъ правило.

Вернемся теперь къ Schlauchenchondrom'ѣ L. Meyer'a, которую онъ считалъ за причину возникновенія отэматомъ.

Все явленіе, съ морфологической стороны, состоитъ въ

томъ, что въ области ушнаго хряща появляются группы тѣсно-скученныхъ клѣтокъ, а между ними намеки на эластическую сѣть, которая, однако, окрашивается нейтральнымъ карминомъ. Это послѣднее обстоятельство не покажется намъ страннымъ, если припомнить, что Л. Мороховецъ открылъ производныя отъ эластина вещества, близкія къ бѣлкамъ, какъ напр. эластоза. Затѣмъ эти группы клѣтокъ, перерождаясь, сливаются, образуя то фигуры, имѣющія видъ колбъ, то слоистыя тѣла, схожія съ амилоидными тѣльцами. Такія картины видны или на почти гомогенномъ полѣ, мутно окрашивающемся карминомъ, или въ пространствахъ, образованныхъ эксцентрическими цугами нѣжной волокнистой ткани съ овальными ядрами, которая сама обнаруживаетъ здѣсь наклонность къ раствореніи, но затѣмъ, въ концѣ концовъ, принимаетъ видъ, напоминающій волокнистый хрящъ, или-же возникаютъ условія къ превращенію ея въ костную ткань. Въ полѣ всего процесса тамъ и сямъ попадаются звѣздчатыя клѣтки соединительной ткани. Но пока имѣются группы перерождающихся клѣтокъ, мы никогда не видѣли среди этой опухоли кровеносныхъ сосудовъ: какъ только появляются они, такъ исчезаютъ группы перерождающихся клѣтокъ и производныя отъ нихъ фигуры. Въ этомъ замѣчаніи заключается существенное отличіе нашего описанія отъ даннаго L. Meyer'омъ. Изучая, затѣмъ, края стараго хряща, ограничивающіе такое маленькое гнѣздо въ ухѣ паралитика, не имѣвшаго отэматомы, мы убѣдились, что здѣсь имѣлось механическое нарушеніе цѣлости хряща, съ образованіемъ щели внутри хрящевой пластинки и параллельно ея поверхности. Намеки на бывшее существованіе такой опухоли мы находили и въ препаратахъ отэматомы, въ заживающей полости ея, въ случаяхъ отложенія извести въ началѣ процесса заживленія; но и здѣсь это наблюдалось только въ мѣстахъ, удаленныхъ отъ пунктовъ непосредственнаго сообщенія полости съ окружающей хрящъ сосудистой соединительной тканью.

На основаніи этихъ наблюденій мы заключаемъ, что здѣсь дѣло идетъ о попыткѣ образованія хрящеваго рубца прямымъ путемъ,—попытки неудающейся, за отсутствіемъ условій, необходимыхъ въ данномъ случаѣ для достаточнаго питанія пластическихъ элементовъ.

Къ возникновенію такихъ опухолей хрящъ паралитика, отжившій и неоднородный, особенно предрасположенъ, такъ-какъ въ немъ легко могутъ происходить плоскостныя трещины, несообщающіяся съ перихондріемъ. Я готовъ допустить, что иногда могутъ возникнуть благопріятныя условія для образованія такой опухоли въ хрящѣ и безъ механическаго разъединенія его, именно—во время процесса замѣщенія стараго хряща новымъ; но, во всякомъ случаѣ, не эта опухоль служитъ предрасполагающею причиною отэматомы. ибо она для своего образованія нуждается въ предварительномъ существованіи тѣхъ самыхъ измѣненій въ хрящѣ, которыя уже сами по себѣ могутъ обусловить появленіе отэматомы.

VI.

Небезполезно будетъ сдѣлать здѣсь сводъ важнѣйшихъ дифференціальныхъ признаковъ для діагностики истинныхъ отэматомъ. Быстрое достиженіе опухолью своихъ максимальныхъ размѣровъ, отсутствіе яснаго просвѣчиванія содержимаго опухоли въ большей части поверхности ея; возможность прощупать въ мягкой стѣнкѣ ея отдѣльные твердые участки, зависящіе отъ болѣе толстыхъ фрагментовъ хряща, оставшихся въ соединеніи съ перихондріемъ: все это свидѣтельствуетъ о томъ, что врачъ имѣетъ дѣло съ истинною отэматомою.

Касательно прогностическаго значенія истинной отэматомы, должно замѣтить, что въ литературной казуистикѣ я не нашелъ ни одного случая, когда-бы у паралитика появился свѣтлый промежутокъ послѣ того, какъ онъ получилъ отэматому: всегда въ скоромъ времени слѣдовалъ летальный исходъ. Такимъ образомъ, отживаніе хряща въ цѣломъ, а слѣдовательно и отэматома, свидѣтельствуетъ о глубокомъ и невозвратномъ паденіи жизнеспособности организма. Поэтому врачъ съ большою вѣроятностью можетъ поставить безнадежный прогнозъ, въ случаѣ появленія истинной отэматомы у паралитика безъ извѣстныхъ мѣстныхъ причинъ, хотя-бы общее состояніе больнаго не давало права къ такому заключенію. Если даже непосредственной, вызывающей причиной былъ сильный инсультъ, то все-же прогнозъ не измѣ-

няется, такъ-какъ изъ патологической анатоміи истинной отэматомы вытекаетъ, что никакая механическая сила въ мірѣ не въ состояніи внѣзапно вызвать въ ухѣ тѣ своеобразныя отношенія составныхъ частей его, которыя существуютъ при истинной отэматомѣ. Того-же взгляда на прогнозъ держался Dusmenil: „въ заведеніи Quatre-Mares встрѣчались больные скоротечнымъ бредомъ, который, судя по припадкамъ, можно было отнести къ помѣшательству, вполнѣ излѣчимому, если-бы въ этихъ случаяхъ не существовало совпаденія съ болѣе или менѣе развитою кровяною опухолью уха. Въ подобныхъ случаяхъ исходъ страданія всегда подтверждалъ мои печальныя предсказанія". Изъ вышеизложеннаго видно, что это правило все-же допускаетъ исключенія.

Я не привожу мнѣній по этому вопросу различныхъ авторовъ, такъ-какъ ихъ сужденія основывались на смѣшеніи съ истинною отэматомою кровяныхъ опухолей различнаго происхожденія и свойства.

Профилактика отэматомы можетъ состоять лишь въ устраненіи вызывающей случайной причины и ясна уже изъ вышеизложеннаго. Однако, въ виду возможности развитія отэматомы, хотя и въ исключительныхъ случаяхъ, чисто органическимъ путемъ, слѣдуетъ думать, что въ извѣстномъ заявленіи нѣмецкихъ психіатровъ,—„отэматома почти исчезла изъ психіатрическихъ заведеній",—это „почти" останется въ силѣ до тѣхъ поръ, пока будутъ существовать прогрессивные паралитики.

Едва-ли когда-нибудь врачъ усмотритъ показанія для активнаго лѣченія отэматомы у паралитиковъ. Если-же дѣло идетъ о подобной ей опухоли у душевно-здоровыхъ лицъ, или у излѣчимыхъ больныхъ, то показуется оперативное вмѣшательство, такъ-какъ многочисленныя наблюденія разныхъ авторовъ доказываютъ, что при такомъ способѣ лѣченія получается въ исходѣ наименьшее обезображиваніе уха. Слѣдуетъ, однако, замѣтить, что вовсе нѣтъ нужды дѣлать повторные, многочисленные разрѣзы, такъ-какъ цѣлью операціи должно быть не опорожненіе полости, которая, все равно, благодаря кровотеченію e vacuo, немедленно наполняется,—а увеличеніе путей непосредственнаго сообщенія полости, имѣющей инертныя хрящевыя стѣнки, съ сосудистыми мягкими частями, со стороны которыхъ идетъ процессъ за-

живленія. Поэтому мы думаемъ, что наибольшій успѣхъ операція дастъ тогда, когда по отсепарованіи мягкихъ частей на сравнительно длинномъ, но узкомъ пространствѣ, изъ хряща будетъ вырѣзана узкая веретенообразная полоска. Мы видѣли, что во время существованія отэматомы происходитъ дальнѣйшее разъединеніе хряща на пластинки, путемъ разсасыванія отдѣльныхъ участковъ его, и послѣдующее смѣщеніе пластинокъ. Давая съ помощью предлагаемой операціи свободный доступъ въ полость для вростающей ткани, мы ускоримъ выполненіе полости и тѣмъ самымъ положимъ предѣлъ смѣщенію изолировавшихся пластинокъ, чѣмъ причиняется наибольшее обезображиваніе уха. Ясно, что операція должна быть ведена асептически.

Въ виду того, что отэматома можетъ послужить предметомъ судебно-медицинской экспертизы, какъ это и бывало, мы сдѣлаемъ здѣсь нѣкоторыя замѣчанія съ этой точки зрѣнія.

Какъ уже сказано, никакое единичное насиліе не можетъ вызвать непосредственнаго возникновенія отэматомы безъ предрасположенія въ ухѣ. Поэтому судебный врачъ, дѣлая экспертизу опухоли, которая при наружномъ изслѣдованіи окажется вполнѣ схожа съ истинной отэматомой, долженъ высказаться въ томъ смыслѣ, что появленіе ея вовсе не свидѣтельствуетъ о силѣ послѣдняго инсульта, и виновникомъ, если-бы о таковомъ вообще могла быть рѣчь, должно считать того, кто вызвалъ въ хрящѣ уха предшествовавшія измѣненія, т. е. главнымъ образомъ—некрозъ хряща. Должно, впрочемъ, предполагать, что и воспалительные процессы въ перихондріи, происшедшіе отъ разныхъ причинъ, могутъ обусловить тотъ-же результатъ, подобно тому какъ иной періоститъ можетъ вызвать некрозъ подлежащей кости.

Очевидно, если дѣло идетъ о паралитикѣ, то не можетъ быть и рѣчи о томъ, что отэматома сама по себѣ свидѣтельствуетъ о какомъ-бы то ни было насиліи. То-же можно сказать и о небольшихъ кровяныхъ опухоляхъ, возникающихъ у здоровыхъ лицъ изъ телангіэктазическихъ хондромъ. Другое дѣло,—поперечный, сквозной изломъ хряща съ кровоизліяніемъ, форма котораго зависитъ отъ направленія излома. Нѣтъ основанія отрицать, что такое явленіе можетъ произойти отъ сильнаго единичнаго инсульта и на патологически неизмѣненномъ ухѣ; такое кровоизліяніе должно

имѣть видъ обыкновенныхъ подкожныхъ, т. е. давать рѣзко выраженную ненормальную окраску покрововъ съ послѣдующей измѣнчивостью цвѣтовъ.

Результаты нашихъ изысканій въ общихъ чертахъ могутъ быть выражены слѣдующимъ образомъ.

Подъ именемъ отэматомы до настоящаго времени смѣшиваются различныя кровоизліянія въ области ушной раковины.

Изъ этой смѣси должно выдѣлить истинную отэматому,— othaematoma verum,—прогрессивныхъ паралитиковъ, которая представляется строго опредѣленнымъ, въ клиническомъ и патолого-анатомическомъ смыслѣ, болѣзненнымъ явленіемъ.

Исходнымъ пунктомъ для развитія истинной отэматомы служитъ состояніе отживанія ушнаго хряща, схожее съ некрозомъ.

Такое состояніе хряща вызываетъ раздраженіе перихондрія, — продуктивное воспаленіе его, обыкновенно при содѣйствіи незначительныхъ внѣшнихъ инсультовъ, неизбѣжныхъ для ушной раковины по ея периферическому положенію. Послѣдствіемъ перихондрита является вростаніе новообразованныхъ сосудовъ въ вещество хряща, раствореніе его и замѣщеніе новообразованнымъ, молодымъ.

Этотъ процессъ обусловливаетъ ослабленіе связи между отдѣльными участками ушнаго хряща, нарушаетъ однородность его структуры, такъ-что хрящъ дѣлается неправильнослоистымъ.

Такой хрящъ паралитика легко расщепляется; въ особенности легко образуются трещины параллельно поверхности раковины, вслѣдствіе разъединенія разнородныхъ слоевъ хряща.

Одновременно съ образованіемъ, путемъ такого расщепленія, полости внутри ушнаго хряща, или-же позднѣе, происходитъ разрывъ тонкостѣнныхъ, проросшихъ въ вещество хряща новообразованныхъ сосудовъ, и возникаетъ отэматома. Изливающаяся кровь своимъ давленіемъ вызываетъ дальнѣйшее расщепленіе хряща, чѣмъ обусловливается разрывъ еще цѣлыхъ сосудовъ и увеличеніе полости. Такимъ образомъ, полость отэматомы лежитъ внутри расщепленнаго на пластинки хряща, заключеннаго въ мѣшокъ перихондрія, почти совершенно замкнутый.

Отъ такой локализаціи и зависитъ своеобразный наружный видъ и клиническое теченіе отэматомы.

Расщепленный хрящъ не принимаетъ активнаго участія ни во всасываніи излившагося экстравазата, ни въ процессѣ новообразованія ткани для выполненія полости.

Всасываніе экстравазата совершается исключительно по скуднымъ путямъ непосредственнаго сообщенія полости съ сосудистыми частями перихондрія. Этимъ обусловливается длительность періода всасыванія отэматомы, замедляющагося еще и повторными кровоизліяніями въ полость изъ легкоранимыхъ новообразованныхъ сосудовъ.

Новообразованіе ткани для выполненія полости отэматомы совершается не чрезъ отложеніе молодыхъ слоевъ хряща перихондріемъ, а вростаніемъ въ полость новообразованной соединительной ткани, богатой сосудами, по тѣмъ-же путямъ непосредственнаго сообщенія полости съ перихондріемъ. Продолжающееся и въ теченіи отэматомы разсасываніе отжившихъ частей хряща, съ проростаніемъ чрезъ хрящъ сосудовъ со стороны перихондрія, съ своей стороны содѣйствуетъ процессу заживленія.

Выполнившая полость отэматомы соединительная ткань проявляетъ тенденцію метаморфозироваться въ сѣтчатый хрящъ, и такимъ образомъ процессъ заживленія полости есть не что иное, какъ процессъ регенераціи эластическаго хряща.

Обезображиваніе уха, по заживленіи отэматомы, главнымъ образомъ зависитъ отъ смѣщенія изолированныхъ пластинокъ хряща. Въ случаяхъ, гдѣ показуется активное лѣченіе, хирургъ долженъ стремиться къ устраненію или, по крайней мѣрѣ, къ ограниченію условій, благопріятствующихъ такому смѣщенію.

Истинная отэматома у паралитика указываетъ, при извѣстныхъ предосторожностяхъ, на безнадежный во всѣхъ отношеніяхъ прогнозъ.

Вызывающей, случайной причиной отэматомы у паралитиковъ обыкновенно бываетъ внѣшній инсультъ, хотя и умѣренной силы. Теоретически должно признать возможность развитія отэматомы въ исключительныхъ случаяхъ и чисто органическимъ путемъ, даже и не только у паралитиковъ.

Истинная отэматома, какъ патологическая рѣдкость, можетъ наблюдаться иногда и у лицъ здоровыхъ: некрозъ ушнаго хряща можетъ произойти и отъ причины мѣстной, отъ на-

рушенія нормальной тѣсной связи хряща съ перихондріемъ на болѣе или менѣе обширномъ пространствѣ.

Это отдѣленіе перихондрія можетъ быть вызвано, напр., сильнымъ механическимъ инсультомъ, причемъ для уха живаго человѣка примѣненная сила можетъ-быть и не столь значительною, какая требовалась въ опытахъ Gudden'а на трупахъ.

Отэматома у паралитиковъ сама по себѣ не имѣетъ судебно-медицинскаго значенія и не должна служить предметомъ судебно-медицинской экспертизы.

При таковой экспертизѣ отэматомы у лицъ душевно-здоровыхъ должно имѣть въ виду, что единичная травма, какой-бы силы она ни была, не можетъ вызвать непосредственнаго появленія истинной отэматомы; но вслѣдствіе такой травмы съ теченіемъ времени можетъ развиться предрасположеніе къ отэматомѣ, благодаря которому для возникновенія послѣдней достаточно будетъ и умѣреннаго инсульта.

Закончивъ этотъ трудъ, я счастливъ, что академическая традиція даетъ мнѣ случай высказать чувство горячей, искренней благодарности глубокоуважаемому учителю, Профессору И. П. Мержеевскому и за свое спеціальное образованіе, и за руководство при производствѣ настоящаго изслѣдованія, существенно облегчившее мнѣ разрѣшеніе задачи.

Глубоко признателенъ я многоуважаемому А. Ф. Эрлицкому, который, въ качествѣ приватъ-доцента и старшаго врача клиники, оказывалъ мнѣ большое содѣйствіе при изученіи мною предметовъ нашей спеціальности и съ сочувствіемъ слѣдилъ за ходомъ этой работы, давая много полезныхъ совѣтовъ.

Сердечно благодарю также всѣхъ товарищей по клиникѣ, и въ особенности многоуважаемыхъ приватъ-доцентовъ: С. Н. Данилло, П. Я. Розенбаха и Я. А. Анфимова, со стороны которыхъ я постоянно встрѣчалъ и доброжелательное отношеніе вообще, и любезную готовность помочь мнѣ, когда я нуждался въ ихъ просвѣщенныхъ указаніяхъ.

Алфавитный указатель литературы по авторамъ [1]).

Alt. De haematomate auriculae. Dissert. Halis. 1849.

Arndt. Neurologisches Centralblatt von Dr. Mendel. 1888. S. 551. (См. отчетъ о 61 съѣздѣ нѣмецкихъ естествоиспытателей).

* Архангельскій, Г. И. О возстановленіи хрящевой ткани. Медицинскій Вѣстникъ. 1868.

Baratoux. Pathogénie des affections de l'oreille éclairée par l'étude expérimentale.— Thèses de Paris. 1881.

* Barth (Бартъ). Ueber die Regeneration des hyalinen Knorpels. — Centralblatt für die medicinischen Wissenschaften von I. Rosenthal. 1869, № 40.

Bastien. Thèses de Paris. 1855.

Belhomme. Gazette des Hôpitaux 1842, Août 20.

Biaute. Annal. méd. psych. Juli. 1882.

* Billroth, Theod. Untersuchungen über die Entwicklung der Blutgefässe. Berlin 1856.

Bird, Friedrich. Ueber die Entzündung des äusseren Ohres bei Verrückten. — Journal der Chirurgie und Augen-Heilkunde von Graefe und Walther. 1833. Bd. XIX.

Blau, Louis. Spontanes Othaematom bei einem Geistesgesunden. — Archiv für Ohrenheilkunde 1883. Bd. XIX.

Brown-Sequard. Bulletin de l'académie impériale de Médecine. Paris. 1869. Séance du 16 Mars.

Brunner, G. Archiv für Ohrenheilkunde. 1870. Bd. V. S. 26—27.

* Budge, Albrecht.—Die Saftbahnen im hyalinen Knorpel. Archiv für Mikroskopische Anatomie. 1877 Bd. 14. Weitere Mittheilung u. s. w.—ibidem 1879, Bd. 16.

Castelain.—Bulletin médical du nord de la France, 1870.

Christian. Société médico-psychologique. Paris. 27 Déc. 1887.

Cossy. Archives générales de médecine. 1842. T. XV. p. 290.

Damerow.—Allgem. Zeitschrift für Psychiatrie. 1848. Bd. V. S. 135.

Delasiauve. Библіотека Медицинскихъ наукъ М. Хана, прибавленіе на 1859 г.

---

[1]) Звѣздочкой отмѣчены работы, не имѣющія прямаго отношенія къ вопросу, но цитированныя нами.

Dumesnil, E. Des tumeurs sanguines du pavillon de l'oreille chez les aliénés.—Annales médico-psychologiques. Paris. 1860. T. 6.

Ferrus. Gazette des Hôpitaux. 1838. p. 565.

Field. New-York Neurological Society. 2 October. 1888. (Neurologisches Centralblatt. 1888. S. 672).

Fischer, Franz. Die Ohrblutgeschwulst der Seelengestörten.—Allgem. Zeitschrift für Psychiatrie. 1848. Bd. V.

Flemming. Zeitschrift für Beurtheilung und Heilung Krankhafter Seelenzustände von M. Jacobi und Fr. Nasse. 1838.

Foville, Achille. Recherches sur les tumeurs sanguines etc.—Annales médicopsychologiques. Paris. 1859. T. 5.

Fürstner, Carl—Zur Streitfrage über das Othämatom.—Archiv für Psychiatrie und Nervenkrankheiten. 1871. Bd. III.

Gädeken. Blodöresvulsten. Kjobenhavn. 1862.

Gudden. Ueber die Entstehung der Ohrblutgeschwulst. — Allgem. Zeitschrift für Psychiatrie. 1860. Bd. XVII, 1862 Bd. XIX, 1863 Bd. XX.

Gudden. — Ueber den mikroskopischen Befund im traumatisch gesprengten Ohrknorpel.—Archiv für pathologische Anatomie und Physiologie von R. Virchow. 1870. Bd. LI.

Haase, G. Ueber das Othämatom. — Zeitschrift für rationelle Medicin. 1865. Bd. XXIV.

Heidenreich, Bemerkung über die von Cossy gefundene Blutgeschwulst.—Dr. Canstatt's und Eisenmann's Jahresbericht von 1843. S. 195. Erlangen. 1844.

Heyfelder, Rust's Magazin 1848. Bd. 66. S 297.

Howe, L. Haematoma auris in a sane person. — The medical News. Philadelphia. 1884. v. XLV p. 102.

Hun, E. R.—The american Journal of insanity XXVII. 1870—71.

Hutchinson.—The medical Times and Gazette. 1862. Dec. p. 603.

Jarjavay.—Anatomie chirurgicale 1852. T. I. p. 521.

Joire,—Gazette des Hôpitaux, 1860, 4.

Jung.—Ueber die Ohrverbildung bei Geisteskranken.—Allgem. Zeitschrift für Psychiatrie. 1861, Bd. XVIII.

* **Key**, Axel und Retzius, Gustav.—Studien in der Anatomie des Nervensystems und des Bindegewebes. Stockholm, 1885 (I, S. 125).

* Константиновскій, Михаилъ. Къ вопросу о хрупкости реберъ и пр. Дисс. СПБ. 1889 г.

Krause, W.—Göttinger gelehrte Anzeigen. 1861. S 1466.

Kuhn, Ph. De l'hématome du pavillon de l'oreille.—Arch. génér. de méd. 1865, T. I.

* **Лавдовскій**, М. Д. и Овсянниковъ, Ф. В.—Основанія къ изученію микроскопической анатоміи и пр. СПБ. 1887—88 г.г.

Laycock.—The medical Times and Gazette 1862. March. p. 289.

Lescure,—Bulletins de la Société anatomique, Novembre. 1868.

Leubuscher.—Mittheilungen über das sogenannte Erysipelas auriculae bei Irren.—Allgem. Zeitschrift für Psychiat. 1864. Bd. III и 1861, Bd. XVIII.

Lunier, L.—Annales médico-psychologiques. 1848. T. XII.

Mabille, Thèse de Nancy, 1878.

Mac-Donald, Dr.—Journ. of. nervous and mental diseases 1887. XIV.

Madigan, M. J.—The Alienist and Neurologist. 1883. IV.

Magnan,—Comptes rendus de la Société de biologie, Octobre. 1868.

Mallez, Thèses de Paris. 1855.

Marcé, L. V.—Double tumeur sanguine etc.—Annales médico-psycholog. 1859. T. V.

Mary,—Thèse de Montpellier, 1876.

* Meckel, Heinrich.—Ueber Knorpel-Wucherung.—Annalen des Charité-Krankenhauses u. s. w. 7 Jahrg. 1856.

Merland,—Thèses de Paris. 1853.

Meyer, Ludwig.—Die pathologischen Gewebsveränderungen des Ohrknorpels und s. w. — Archiv für pathologische Anatomie und Physiologie von R. Virchow. 1865. Bd. 33.

Meyer, Wilhelm.—Zur Behandlung der Ohrblutgeschwulst. Archiv für Ohrenheilkunde 1880. Leipzig. Bd. XVI.

* Мороховецъ, Левъ.—Эластинъ и пр.—Врачебныя Вѣдомости 1879 г. стр. 112, 127 и 139.

Motet.—Gazette hebdomadaire. 1869.

* **Nassiloff.** (Проф. И. И. Насиловъ)—Ueber die heterologe Bildung der Cysten.—Archiv für pathologische Anatomie u. s. w. von R. Virchow, 1869, Bd. 48.

* Nykamp, A.—Beitrag zur Kenntniss der Structur des Knorpels.—Archiv für Mikroskopische Anatomie 1877, Bd. 14.

Pareidt,—De chondromalacia etc. Halis. 1864. Dissert.

* **Ranvier**,—Traité technique d'histologie, 2-me édition, Paris. 1889.

Renaudin, E. Gonflement de l'oreille.—Annales médico-psychologiques. 1850. T. 2.

Rupp,—Berliner medic. Zeitschrift. 1844, № 45

Sander, A. Zur Casuistik der Ohrblutgeschwulst.—Allgem. Zeitschrift für Psychiat. 1862. Bd. 19.

Schwartze,—Spontanes Othaematom bei einem nicht Geisteskranken.—Archiv für Ohrenheilkunde. 1867. Bd. II.

Simon, Th.—Ueber das Vorkommen der Ohrknorpelgeschwülste u. s. w. Berliner klinische Wochenschrift. 1865, № 47, и 1867, № 2.

Sockeel, A.—Rec. de mém. de Méd. militaire. 1881. Nov. Dec.

Speyer, F. Haematus externus. — Allgem. Zeitschrift für Psychiatrie. Bd. 8.

Stahl, Allg. Zeitschrift für Psych. Bd. 16. S. 487.

Stiff, Brit. San. Rew. 1858. p. 222. и Thèse de Paris 1858.

Thore, Etudes sur les maladies incidentes des aliénés. Annales médico-psychologiques. Paris. Janvier. 1847.

Verga, M. A. Gazetta medica di Milano. 24. VI. 1847. Цитир. у Lunier.

Virchow, R. Die Krankhaften Geschwülste 1863, Bd. I. S. 138.

Virchow, R. Pankratiasten—Ohren bei einem japanischen Ringer. Virchow's Arch. Bd. 100. S. 387.

Wallis, Berliner medic. Zeitschrift. 1844. № 32.

Ward, T. Ogier.—Tumour of the auricle. The medical Times and Gazette. 1852. 5.

Wendt, Hermann. Spontanes Othaematom bei einem geistesgesunden. Archiv für Ohrenheilkunde. Bd. 3. Würzburg. 1867.

Wilde, W. R. Tumour of the auricle. The medical Times and Gazette. 1852, 4. p. 437.

Заварыкинъ, Ѳ. Н. (Проф.). О кровяной опухоли уха у помѣшанныхъ. Военно-Медиц. журн. 1863 г. часть 86.

Объясненіе таблицы рисунковъ.

Рис. 1. Полушематическій рисунокъ: горизонтальный срѣзъ черезъ всю область ушной раковины, занятую сморщившеюся отэматомой (отъ случ. № 3). Общее увеличеніе въ 4 раза, детали вырисованы при увеличеніи въ 30 разъ.

a.—Кожа и подкожная клѣтчатка; b.—Утолщенный перихондрій задней поверхности; c.—Хрящъ; d.—Отслоенный перихондрій съ тонкимъ слоемъ хряща; e.—Заросшая полость отэматомы и въ ней кистовидныя пространства (e'); среди новообразованной ткани пигментъ; f.—Энхондрома L. Meyer'a; g.—Разросшіеся въ хрящѣ сосуды; h.—Крайняя граница полости отэматомы, вблизи отверстія слуховаго прохода: здѣсь утолщенный и пронизанный сосудами хрящъ вновь находится въ соединеніи съ перихондріемъ на обѣихъ поверхностяхъ; h'.—То-же, вблизи helicis.

Рис. 2. Срѣзъ изъ медіальнаго края хряща conchae, вблизи наружнаго отверстія слуховаго прохода. Изъ праваго, непораженнаго отэматомой, уха случ. № 3. Увеличеніе въ 70 разъ.

a.—Хрящъ, со скуднымъ количествомъ эластическихъ волоконъ; b.—Перихондрій и вростающій въ хрящъ сосудъ; c.—Поперечные и косвенные срѣзы сосудистыхъ вѣтвей. Такіе сосуды видны и въ другихъ, не изображенныхъ здѣсь, мѣстахъ, уже внутри самого хряща.

Рис. 3. Трехслойный хрящъ изъ лѣваго уха паралитика, который не имѣлъ отэматомы. Увеличеніе то-же.

a.—Перихондрій; b.—Периферическіе слои хряща, съ очень нѣжной сѣтью эластическаго вещества; c.—Центральный слой хряща, съ растворяющимися эластическими балками.

Рис. 4. Существенная составная часть энхондромы L. Meyer'a:—группа дегенерирующихся и сливающихся хрящевыхъ клѣтокъ на фонѣ почти гомогеннаго вещества. Изъ энхондромы въ трещинѣ хряща лѣваго уха того-же паралитика. Увеличеніе въ 305 разъ.

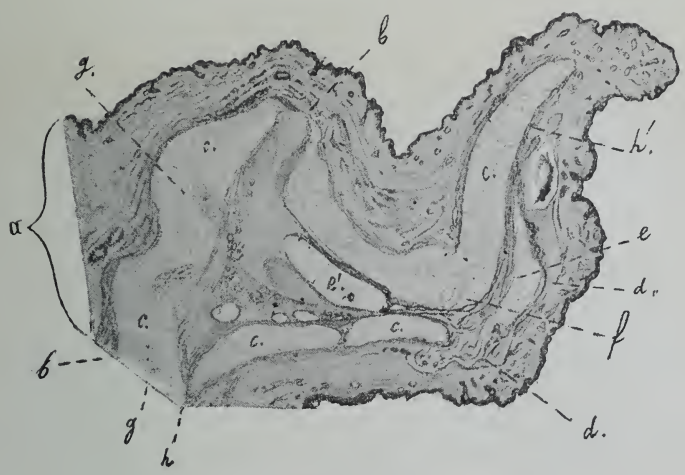

Рис. 1.

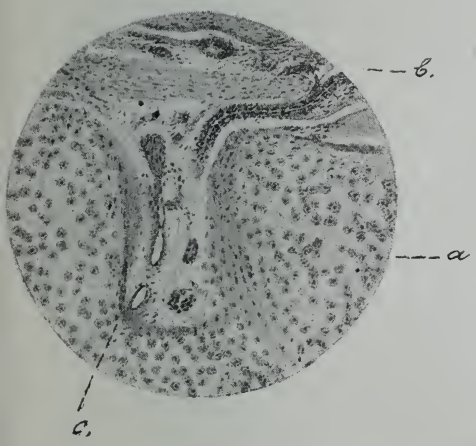

Рис. 2.

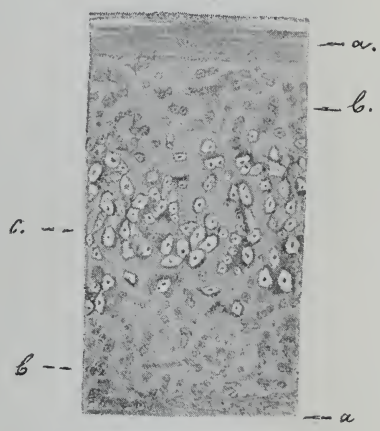

Рис. 3.

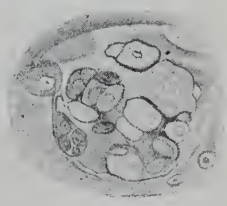

Рис. 4.

Рисов. съ препаратовъ *А. А. Бируля.*

ОГЛАВЛЕНІЕ.

Стр.

Глава I. Историческій очеркъ развитія вопроса. Настоящее положеніе его 1

Глава II. Клиническое изслѣдованіе отэматомы у душевно-больныхъ: описаніе собственныхъ наблюденій, таблица литературной казуистики, анализъ матеріала и синтетическое описаніе клинической картины и теченія отэматомы паралитиковъ. 19

Глава III. Литературная казуистика отэматомы у душевно-здоровыхъ въ таблицѣ. Анализъ матеріала. Раздѣленіе отэматомъ: othaematoma verum et spurium. Объ отэматомахъ у душевнобольныхъ,—непаралитиковъ. 48

Глава IV. Патологическая анатомія othaematomatis veri: макро—и микроскопическое изслѣдованіе отэматомъ, наблюдавшихся прижизненно у троихъ больныхъ. Выводы, уясняющіе нѣкоторыя особенности въ клинической картинѣ и теченіи отэматомъ. О способахъ заживленія полости кровоизліянія и о процессѣ регенераціи сѣтчатаго хряща уха. 61

Глава V. Къ этіологіи и патогенезу отэматомъ: описаніе измѣненій въ ушномъ хрящѣ и перихондріи, обусловливающихъ предрасположеніе къ отэматомѣ; о вызывающихъ причинахъ. О значеніи и условіяхъ развитія энхондромъ L. Meyer'a . 78

Глава VI. Выводы для врачебной практики: дифференціальная діагностика othaematomatis veri; значеніе послѣдней у прогрессивныхъ паралитиковъ для прогноза основной болѣзни; профилактика; о лѣченіи отэматомъ: предложеніе раціональной операціи; основанія для судебно-медицинской экспертизы отэматомъ 88

Приложенія: Алфавитный указатель литературы по именамъ авторовъ.

Таблица рисунковъ и объясненія къ ней.

ПОЛОЖЕНІЯ.

1. Только умноженіемъ фактическихъ свѣдѣній объ организмѣ душевно-больныхъ людей обусловливается возможность совершенствовать классификаціи психозовъ.

2. Въ настоящее время удовлетворительная классификація психозовъ невозможна.

3. Душевныя болѣзни, по крайней мѣрѣ,—развивающіяся на почвѣ „мощнаго“ мозга, большею частью суть неизвѣстныя общія болѣзни человѣческаго организма, съ рѣзко выраженными „мозговыми припадками“. Съ этой стороны психіатрическая клиника, въ сущности, есть отдѣлъ клиники терапевтической.

4. Дальнѣйшій существенный прогрессъ психіатріи зависитъ отъ успѣховъ всесторонняго изученія тѣла душевно-больныхъ, съ примѣненіемъ всѣхъ тѣхъ методовъ, съ помощью которыхъ изучается природа внутреннихъ болѣзней.

5. Нѣкоторыя нервныя болѣзни, и прежде всего—tabes dorsalis, находятся въ ближайшемъ родствѣ съ прогрессивнымъ параличомъ помѣшанныхъ.

6. Въ этіологіи травматическаго невроза большое значеніе имѣетъ испугъ.

7. Было-бы полезно реформировать такъ наз. „профессорскій институтъ“ въ томъ смыслѣ, чтобы комплектовать его врачами, уже имѣющими за собой практическій опытъ.

8. Служебныя преимущества, связанныя со степенью доктора медицины, вредятъ отечественной наукѣ.

Curriculum vitae.

Надворный Совѣтникъ Василій Петровичъ Тишковъ, православнаго вѣроисповѣданія, изъ мѣщанъ г. С.-Петербурга, родился 29 Декабря 1855 г. Среднее образованіе онъ получилъ въ 6-й С.-Петербургской классической гимназіи, а высшее — въ Императорской Медико-Хирургической, нынѣ Военно-Медицинской Академіи. Окончилъ курсъ въ Академіи и получилъ степень лекаря въ 1881 году. Высочайшимъ Приказомъ отъ 10 Января 1882 года опредѣленъ на службу въ 52-й пѣхотный, Его Императорскаго Высочества Великаго Князя Кирилла Владиміровича, полкъ—младшимъ врачомъ. Черезъ годъ распоряженіемъ Г. Главнаго Военно-Медицинскаго Инспектора онъ, по собственному желанію, былъ переведенъ въ Туркестанскій военный округъ.

Назначенный младшимъ ординаторомъ въ Самаркандскій военный госпиталь, онъ, по прибытіи въ округъ, распоряженіемъ Г. Туркестанскаго Окружнаго Военно-Медицинскаго Инспектора былъ прикомандированъ къ Ташкентскому военному госпиталю, какъ центральному въ краѣ, для пользованія душевно-больныхъ и участія въ судебно-психіатрической экспертизѣ. За исключеніемъ одного года, проведеннаго въ командировкѣ въ укрѣпленіи Ура-Тюбе, гдѣ онъ завѣдывалъ мѣстнымъ лазаретомъ, во все остальное время своей службы въ краѣ лѣкарь Тишковъ состоялъ въ прикомандированіи къ Ташкентскому госпиталю.

10 Января 1889 года онъ былъ назначенъ старшимъ врачомъ 11-го Туркестанскаго линейнаго батальона, но, пе-

реведенный тѣмъ-же званіемъ въ Катта-Курганскій мѣстный лазаретъ, продолжалъ службу въ прикомандированіи къ Ташкентскому военному госпиталю. Съ 13-го Сентября того-же года и по сіе время онъ состоитъ ординаторомъ при клиникѣ душевныхъ и нервныхъ болѣзней Проф. И. П. Мержеевскаго, будучи распоряженіемъ Г. Главнаго Военно-Медицинскаго Инспектора прикомандированъ къ С.-Петербургскому Клиническому военному госпиталю для усовершенствованія въ психіатріи.

Въ теченіе 1890—91 учебнаго года онъ сдалъ экзамены на степень доктора медицины. Печатный трудъ свой подъ названіемъ „Объ Отэматомѣ.—Къ ученію о прогрессивномъ параличѣ помѣшанныхъ“ онъ представляетъ, какъ диссертацію для соисканія степени доктора медицины.